

Dural Arteriovenöz Fistüllerde Endovasküler Tedavi

Sebahat Nacar Doğan¹ , Osman Kızılkılıç² 

ÖĞRENME HEDEFLERİ

- Arteriovenöz fistülün tanımı ve sınıflaması
- Arteriovenöz fistül endovasküler tedavi yöntemleri
- Arteriovenöz fistül tedavi endikasyonları

Nacar Doğan S, Kızılkılıç O. Dural Arteriovenöz Fistüllerde Endovasküler Tedavi. Trd Sem 2018; 6: 74-85.

Dural Arteriovenöz Fistül

Dural arteriovenöz fistül (DAVF) nadir olarak görülen, dura mater içinde dural arterler ve venöz sistem arasında oluşan arteriovenöz şant olarak tanımlanır. DAVF' lerde nidus yoktur. Kafa travması, geçirilmiş enfeksiyon, venöz sinüs trombozu gibi farklı etyolojiler bildirilmekle birlikte birçok olguda etyoloji kesin olarak bilinmemektedir. Dural arteriovenöz fistüller tüm intrakraniyal arteriovenöz şantların %10-15'lik bölümünü oluştururlar [1]. Fistül yerleşimi dural sinüsler veya dural venlerin duvarındadır. Bu lezyonlar genellikle majör dural sinüs (kavernöz sinüs, süperior sagittal sinüs veya transvers-sigmoid sinüs) duvarlarında yerleşir [2]. Fistüllerin yerleşimi %50 hastada transvers sinüs, %16 hastada kavernöz sinüs, %12 hastada tentoryum ve %8 hastada superior sagittal sinüstür [3]. Eksternal karotis arter (ECA) ve internal karotis arterin (İCA), vertebral arterlerin dural dalları veya daha nadiren kortikal dallarla beslenme gösterirler. Dural AVF' ler drenaj tiplerine göre sı-

nılandırılırlar. Djindjian ve Merland tarafından yapılan, Cognard tarafından revize edilen sınıflama Tablo 1'de verilmiştir [3, 4]. Geibprasert ve arkadaşları tarafından önerilen, epidural mesafeyi kriter alan bir yeni sınıflama bulunmakla birlikte çok geçerlilik kazanmamıştır [3, 5].

DAVF'lerde tedaviye klinik bulgular, prezentasyon ve fistülün anatomik özelliklerine göre karar verilir. Klinik bulgular benign ve malign bulgular olarak 2 grupta incelenir. Benign bulgular; pulsatil üfürüm, orbital konjesyon, kranial sinir paralizisi, kronik baş ağrısı ve asemptomatik fistül varlığıdır. Malign bulgular; intrakraniyal kanama (subaraknoid kanama, subdural hematoma, intraserebral hematoma), nonhemorajik odaksal nörolojik defisit, demans, papilödem ve exitustur [3, 6-10].

İntrakraniyal kanama DAVF'lerle ilgili en önemli komplikasyonlardan birisidir. Fistülün evresi arttıkça kanama riski artmaktadır [11]. İlk kanamada mortalite oranı %20-30, ilk kanama sonrası 2 hafta içinde tekrar kanama riski ise %35 düzeyindedir [12-14]. Yıllık kanama

¹Gaziosmanpaşa Taksim Eğitim ve Araştırma Hastanesi, Radyoloji Kliniği, İstanbul, Türkiye

²İstanbul Üniversitesi, Cerrahpaşa Tıp Fakültesi, Radyoloji Anabilim Dalı, Nöroradyoloji Bilim Dalı, İstanbul, Türkiye

✉ Sebahat Nacar Doğan • sebahatdogan@yahoo.com

Tablo 1: DAVF'lerde Cognard sınıflaması

Tip I	Antegrad akımla dural sinüse drenaj
Tip IIa	Retrograd akımla dural sinüse drenaj
Tip IIb	Antegrad akım ve kortikal vene reflü ile dural sinüse drenaj
Tip IIa+b	Retrograd akım ve kortikal venöz reflü ile dural sinüse drenaj
Tip III	Sadece kortikal vene drenaj (reflü)
Tip IV	Tip III fistülde ektatik kortikal ven varlığı
Tip V	Perimedüller venöz pleksusa venöz drenaj

riski asemptomatik DAVF'lerde %1,4 iken semptomatiklerde aynı risk %19'dur [3]. Belli bölgelerde yerleşen fistüllerde kanama daha sık görülmektedir. Anterior kranial fossa AVF'lerinin %62'si, tentoryum lezyonlarının %58'i, torkula yerleşimli lezyonların %44'ü ve transvers sinüs yerleşimli lezyonların %24'ü kanama ile ortaya çıkmaktadır [3, 15].

Tedavi Yöntemleri

Tedavisiz takip, özellikle asemptomatik ve ileri yaştaki olguların lezyonlarında yapılır. Cognard tip 1'de fistül sadece antegrad akım gösteren dural sinüs üzerindedir ve kortikal reflü izlenmemektedir. Bu DAVF'lerin tedavisinde konservatif kalmırken tinnitus, baş ağrısı gibi bulgulardan dolayı günlük hayatını sürdürmekte zorluk çeken hastalar tedavi edilebilirler. **Cognard tip 2 DAVF'lerde kortikal venöz reflü mevcut olup kortikal venöz reflü kanama için en önemli risk faktörü olduğundan tedavi etmek gerekir [16, 17].**

DAVF için başlıca tedavi yöntemi endovasküler embolizasyon olup cerrahi tedavi ve radyocerrahi daha az uygulanan tedavi yöntemleridir. Gerekli olgularda endovasküler tedavi cerrahi veya radyocerrahi ile kombine edilebilir. Transarteriyel ve/veya transvenöz yolla yapılan sıvı embolizan ajan enjeksiyonu ile fistülün tamamen kapatılması ve venöz drenajın en azından tedavinin bir aşamasına kadar ko-

runması ve tam embolizasyon için bir dereceye kadar kapatılması hedeflenir.

Endovasküler tedavi seçenekleri kompresyon, transarteriyel-transvenöz yollarla embolizasyon, nadiren kullanılan burr-hole ile doğrudan erişimle embolizasyon şeklinde yapılır.

Dural AVF'lerin tedaviden önce mutlaka irdelenmesi ve anlaşılması gereken özellikleri vardır. Bunlar; fistül besleyicileri, fistülün yerleşimi ve drenajı sağlayan venlerin hangileri olduğu, oklüde sinüs ya da majör kortikal ven varlığıdır [6].

Kompresyonla tedavi özellikle karotikokavernöz fistül (KKF) gibi yavaş akımlı fistüllerde etkin olan bir yöntemdir. Submandibuler bölgede fistülü besleyen arter ve aynı taraf juguler ven karşı taraf elle, saatte 4-6 defa komprese edilir. Otururken ve sadece karşı taraf el kullanılarak kompresyon yapılmalıdır. Kompresyon yapılan tarafta serebral iskemi olması durumunda kompresyonu yapan el güçsüz kalacağından kompresyon otomatik olarak sonlanacaktır, bu nedenle karşı taraf elle ve hastanın kendisinin kompresyon yapması çok önemlidir. Düşük debili lezyonlarda sadece kompresyonun küratif etkinliği %22-30 düzeyindedir.

Farklı embolik materyaller kullanılarak yapılan transvenöz ve transarteriyel embolizasyonun DAVF tedavisinde etkili olduğu gösterilmiştir [16, 17]. Endovasküler tedavide en önemli nokta fistül zonuna distal süperselektif mikrokaterizasyonla ulaşılması, fistülün hemen sonrasında en proksimal noktada venöz çıkışın kapatılmasıdır [16, 18].

Partikül embolizasyonu nadiren kür sağlayan, genellikle geçici iyileşme sağlayan bir tedavi yöntemi olup diğer embolizasyon yöntemlerine yardımcı olarak kullanılır.

Koil ile embolizasyon sadece sinüsü kapatmak gereken durumlarda, kontrollü embolizasyon sağlayan transvenöz yolla yapılan bir yöntemdir. Kapatılan majör kortikal bir ven ya da dural sinüsün sadece fistül tarafından kullanıldığından ve normal beyin dokusunun drenajına katkısı olmadığından emin olunmalıdır. Labbe veni gibi doğrudan sinüse açılan büyük venlerin de kapatılan segmentle ilişkisi mutlaka birden fazla projeksiyonda değerlendirilmelidir.

dirilmelidir. Aksi halde ilgili ven veya sinüsün drenaj bölgesinde venöz iskemik veya hemorajik kaçınlmazdır. Etkili embolizasyonu sağlayacak en kısa segmentin kapatılması, özellikle alt kranial sinir hasarı gibi olası komplikasyonları önlemede en etkili faktördür.

Embolizasyonda kullanılan temel sıvı embolizan ajanlar N-Butil siyanoakrilat (N-BCA) türevleri ve dimetilsülfoksit (DMSO) tabanlı embolizan ajanlardır. AVM'lerde kullanıldığı gibi her iki yöntem tek başına veya gereken olgularda kombine olarak kullanılabilir. Yüksek debili hızlı fistüllerde siyanoakrilat türevleri ile daha başarılı ve venöz tarafa zarar vermeksizin embolizasyon yapılması mümkündür. Onyx (Medtronic Neurovascular, Irvine, CA, USA) intrakranial embolizasyon için dünyada en yaygın kullanılan DMSO tabanlı embolik ajan olup nonadheziv bir ajandır. Squid de Onyx'in eşdeğeri (BALT Montmorency Fransa) bir embolizan ajandır. Tantalyum partikülleri ile radyoopak hale getirilmiştir. Kan ile temasa geçtikten sonra katman katman vasküler yapı içinde yavaşça biriktiği için daha kontrollü ve uzun enjeksiyona izin vermektedir [19]. Yeni geliştirilen bir diğer DMSO tabanlı sıvı embolizan ajan PHIL (Precipitating Hydrophilic Injectable Liquid) de Onyx gibi arteriovenöz malformasyonlar ve DAVF'lerde kullanılmaya başlanmıştır. PHIL (MicroVention), DMSO tabanlı bir embolik ajan olup iodyene ile radyoopak hale getirilmiştir. PHIL vasküler yapılar içinde blok halinde ilerler ve daha hızlı tıkaç oluşturur. Tantalyum içermediğinden daha küçük çaptaki damarlara penetrasyonu daha iyidir ve embolizasyon bilgisayarlı tomografide daha az metalik artefakt oluşturur. Ayrıca Onyx fazla miktarda kullanıldığında enjeksiyon sırasında kendini saklarken PHIL'in kendini saklama özelliği daha azdır [20-22]. Onyx ya da PHIL'in yavaş enjeksiyonu fistülün venöz tarafına ilerlemesine ve etraftaki arteriyel besleyicilerin retrograd oklüzyonuna imkan sağlar [23].

Transvenöz tedavi fistül besleyicilerinin internal karotis arter veya vertebral arterden çıkan dallar olduğu, ekstrakranial-intrakranial anastomozların olduğu ve kranial sinir hasarı riski bulunan güvenli embolizasyonun yapılmadığı olgularda tercih edilmelidir [6]. Trans-

venöz tedavide normal venlerin kapatılmaması en dikkat edilmesi gereken konudur [6, 10, 24].

Transarteriyel embolizasyon, venöz erişimin mümkün olmadığı olgularda ve yüksek debili fistüllerde ilk tercih edilecek embolizasyon yöntemidir. Fistül noktasının emniyetli embolizasyonu ile yeni venöz drenaj gelişmesi riski çok düşük olmaktadır. Fonksiyon gören sinüsün kapatılmaması, transvenöz tedavide superior petroz sinüs kateterizasyona sekonder abducens paralizisi gelişmesi riskinin olmaması önemli bir avantajlarıdır [3, 6, 25].

Transarteriyel embolizasyonda hedeflenmesi gereken, mikrokaterin ilerletilebilmesine izin verecek genişlikte ve seyirde olan besleyici arter olmalıdır. Kranial sinirleri besleyen arterlerin embolizasyonu kranial sinir hasarına neden olabilir. Trigeminal ve fasiyal siniri besleyen orta meningeal arterin petroz dalı özellikle korunması gereken bir dal olarak öneme sahiptir [3, 26].

Transarteriyel embolizasyonda sıvı embolizan ajan enjeksiyonunun standart kontrol yöntemi, yavaş enjeksiyonla kateter ucunda bir miktar reflü oluşturup kısa bir tıkaç halinde katlaşmasını beklemektir. Daha sonra fistüle doğru antegrad sıvı embolizan ajan hareketi sağlanır. Fistülü besleyen arterin aşırı tortüöz seyrettiği durumlarda, özellikle transosseöz seyreden dallarda mikrokater fistülün çok proksimalinde kalabilir. Ayrıca önemli yapıları besleyen ve embolizasyondan korunması gereken arterlere yakın yerlerde sıvı embolizan ajanların enjeksiyon sırasında tıkaç oluşturmak için yeterli güvenli reflü mesafesi olmayabilir. Bu durumlarda besleyici arter çapı da yeterliyse yeni geliştirilen DMSO uyumlu çift lümenli balonlar (Scepter (MicroVention, Tustin, CA, USA), Ascent (Micrus Endovascular, San Jose, CA, USA), Eclips/Copernic 2L (Balt, Montmorency, France) besleyici artere yerleştirilip sıvı embolizan ajan enjeksiyonu yapılabilir [19, 23]. Şişirilen balon ile "karşı basınç" oluşturarak sıvı embolizan ajanın fistül noktasına daha iyi penetrasyonu sağlanır [17, 23, 27-29].

DAVF'de beyin venöz drenajına katkısı olmayan nonfonksiyone dural sinüsün endovasküler tedavi sırasında kapatılması beyin pa-

renkiminde hasara yol açmazken, anjiogenetik faktörlerin aktive olmasıyla komşu dural sinüs segmentinde yeni DAVF gelişiminin yüksek olduğu bildirilmiştir [30]. Ayrıca fonksiyone dural sinüsün kapatılması ise beyin parenkiminde venöz drenajını bozacağından venöz enfarkt ve kanamaya yol açabilir [31]. Daha önceki tedavi yaklaşımlarında DAVF fistülün etkilediği sinüs oklüde edilirdi. Günümüzde dural sinüsler açık tutulmaya çalışılmaktadır. Bu nedenle sinüse yerleştirilen sinüs balonuyla (Copernic RC [Balt, Montmorency, France]) sinüs korunurken transarteriyel yöntemle sıvı embolizan enjeksiyonuyla fistül kapatılır. Böylece sinüs korunabilir ve kortikal venöz çıkışın da devamlılığına imkan verilir [32]. Ayrıca intrasinüs balonla sinüs korunurken aynı anda balon destekli transarteriyel sıvı embolizan ajan enjeksiyonu fistüle katkısı olan ve ulaştırılması mümkün olmayan meningeal dallara daha iyi penetrasyon sağlar [31]. Transvenöz balon korumanın eşlik ettiği balon destekli transarteriyel embolizasyon kombine yöntemi (Resim 1) ilk kez 2009 yılında yapılmıştır [17]. Daha sonrasında bir çok çalışma ile bu kombine yöntem kompleks olgularda uygulanmıştır [16, 32-34].

Embolizasyon sırasında ve sonrasında kaçınılması gereken en önemli hususlar; besleyicilerin proksimal oklüzyonu, venöz yeni drenaja (rerouting) neden olunması ve yanlış ven seçimidir. Embolizasyonda hedef fistülün tamamen devre dışı kalması ve fistül noktasının embolizasyonudur, Fistülün parsiyel embolize edildiği her durumda fistülün tekrar açılacağı, yeni besleyiciler gelişeceği ve kanama riskinin azalmayacağı, fistülün drenaj veninin embolize edildiği durumlarda kanama riskinin daha da artacağı akılda tutulmalıdır.

Karotikokavernöz Fistüller

Kavernöz sinüs yerleşimli dural AVF'ler klinik bulguların çeşitliliği ve tedavi yöntemlerinin farklılığı nedeniyle ayrıca ele alınmalıdır. Dural KKF'ler ikinci en sık görülen DAVF'dir. KKF'lerde besleyen artere göre yapılan sınıflama Tablo 2'de verilmiştir [6, 35]. Direkt tip

KKF'lerde arterle-sinüs arasında doğrudan bir bağlantı bulunmaktadır; bu fistüller hemen her zaman yüksek debili fistüllerdir. Genellikle arter duvarında travma ile oluşan tek delik veya bazen kavernöz segmentteki anevrizmanın rüptürü ile oluşurlar. İndirekt KKF'ler dural tip fistüller olarak da adlandırılır, bu fistüllerde ICA, ECA veya her ikisinin dural dalları ile sinüs arasında fistül vardır ve fistül genellikle düşük debilidir [36, 37]. Dural KKF'ler sıklıkla yaşlı kadınlarda görülürken sebebi bilinmemektedir [38-41].

Semptomlar fistülün yerleşimine, büyüklüğüne ve venöz drenaj paternine göre değişir. Posteriora drenajlı fistüller asemptomatik olabilir ya da kranial nöropati ile ortaya çıkabilir. Anteriora drenajı bulunan fistüllerde hemen her zaman göz bulguları görülmektedir. Göz bulguları kemozis, göz kapağında şişlik, proptozis ya da abducens paralizisine bağlı diplopidir [72, 73]. Göz bulguları genellikle tek taraflı, nadiren de iki taraflıdır. Tek taraflı fistülde bilateral göz bulgularının varlığı genellikle kortikal venöz drenaj varlığına bağlıdır [36, 42, 43]. Venöz ektazinin eşlik ettiği KKF'lerde kanama riski yüksektir [44].

Ciddi göz bulgusu olanlar da dahil olmak üzere tüm dural KKF'lerin %20-50'si kendiliğinden kapanabilir, bu nedenle bu süreci hızlandıran kompresyonla tedavi çok önemlidir [36].

Direkt fistül tedavisinde amaç İCA ve kavernöz sinüs arasındaki bağlantıyı kapatırken İCA'nın patent kalmasını sağlamaktır. Direkt fistüllerin tedavisinin tama yakın bölümü transarteriyel yolla tedavi edilir. Tedavide damarın korunmasına yönelik fistül traktının koil veya

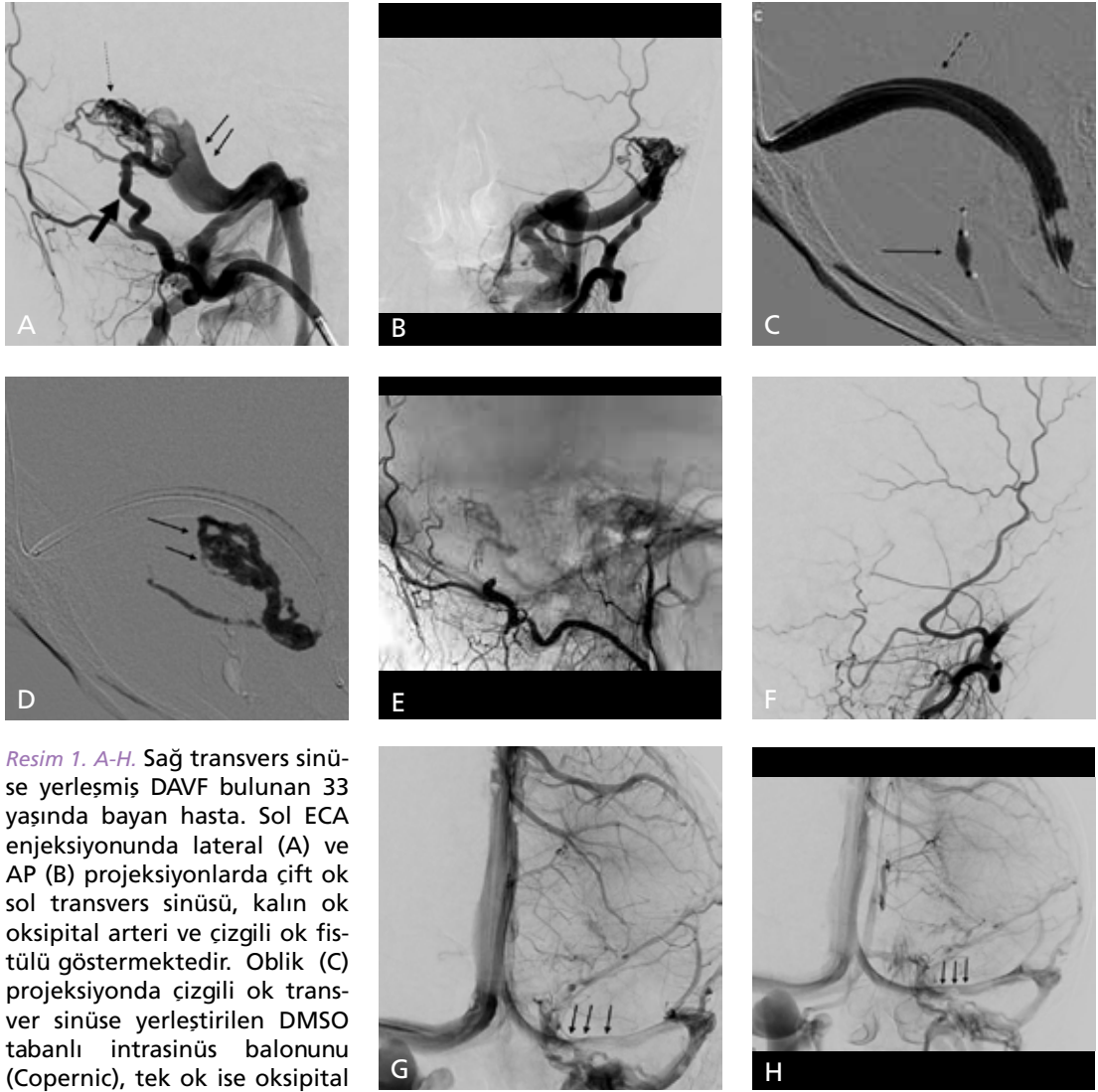
Tablo 2: KKF'lerde Barrow sınıflaması

Barrow tip A	Direkt fistül
Barrow tip B	İndirekt fistül, ICA tarafından beslenme
Barrow tip C	İndirekt fistül, ECA tarafından beslenme
Barrow tip D	İndirekt fistül, ICA ve ECA tarafından beslenme

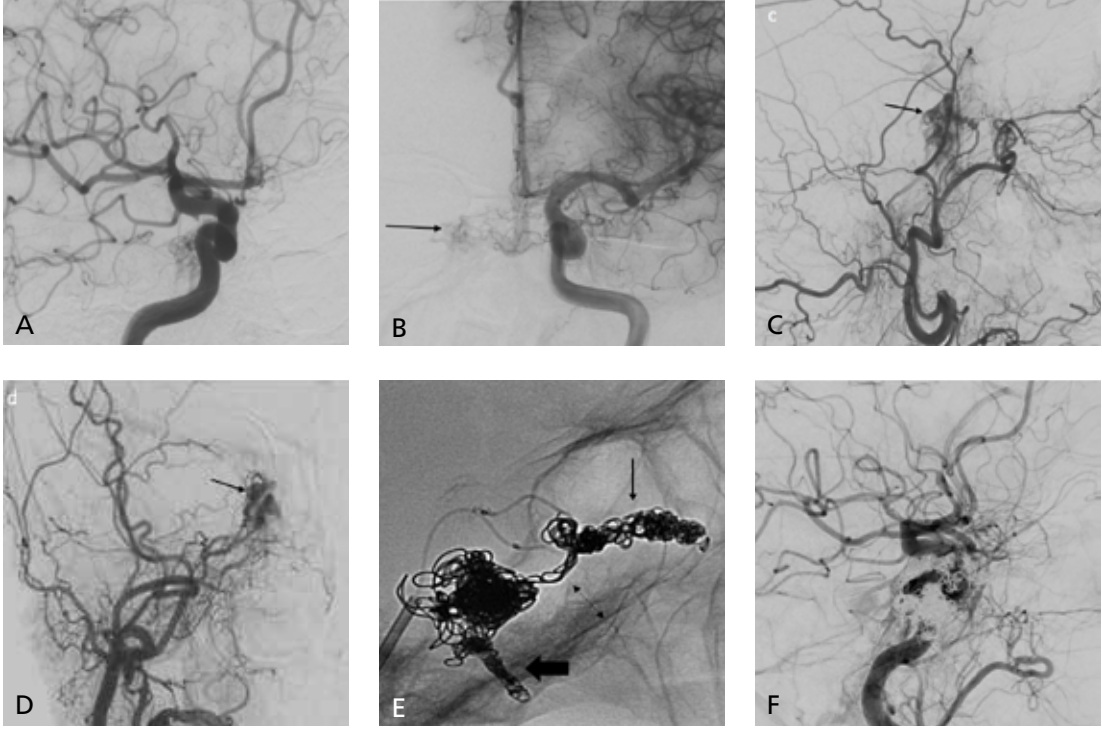
balonla embolizasyonu, damarın kaplı stentle onarımı veya damarın kapatılması mümkündür [36, 45].

Dural tip KKF'lerin büyük bölümünde tedavi transvenöz olarak fistül bölgesine erişildikten sonra koil gibi embolizan ajanlarla yapılır (Resim 2). Embolizan ajan olarak N-BCA türevleri de kullanılabilir, ancak enflamasyona neden olması kullanımını kısıtlayan önemli bir faktördür. DMSO tabanlı ajanlar aynı amaçla kullanılabilir. Kavernöz sinüse erişimin ipsilateral petröz sinüs

yoluyla yapılamadığı olgularda kontrateral yol kullanılarak interkavernöz bağlantılar kullanılarak fistül bölgesine erişim mümkün olur. Çok nadiren fasiyal ven üzerinden oftalmik venler yoluyla, ya da oftalmik venin perkütan veya cerrahi erişimi gerekebilir [36, 37, 43, 46, 47]. Transvenöz KKF tedavisinden sonra komplikasyon genellikle görülmezken kranial sinir paralizi nadiren kötüleşebilir. Bu da kavernöz sinüs trombozu, koilin kitle etkisi ya da kateterizasyon sırasında sinir hasarının gelişmesine bağlı olabi-



Resim 1. A-H. Sağ transvers sinüse yerleşmiş DAVF bulunan 33 yaşında bayan hasta. Sol ECA enjeksiyonunda lateral (A) ve AP (B) projeksiyonlarda çift ok sol transvers sinüsü, kalın ok oksipital arteri ve çizgili ok fistülü göstermektedir. Oblik (C) projeksiyonda çizgili ok transvers sinüse yerleştirilen DMSO tabanlı intrasinüs balonunu (Copernic), tek ok ise oksipital artere yerleştirilen intraarteriyel DMSO tabanlı çift lümenli balonu (Eclips) göstermektedir. (D) Balonlar şişirildikten sonra PHIL (çift ok) enjeksiyonu yapıldı. Kontrol amaçlı yapılan sol ECA enjeksiyonunda lateral (E) ve AP (F) projeksiyonlarda fistülün tamamen embolize edildiği ve sol transvers sinüsün tedavi öncesi (G) gibi tedavi sonrasında (H) da patent kaldığı görüldü.



Resim 2. A-F Sağda dural KKF bulunan 55 yaşında bayan hasta. Sağ İCA enjeksiyonunda lateral (A) projeksiyonda ve karşı taraf İCA enjeksiyonunda (B) interkavernöz bağlantıyla, sağ ECA enjeksiyonunda lateral (C) ve AP (D) projeksiyonlarda orta meningeal arterden de doluş gösteren KKF. Transvenöz yolla sağ kavernöz sinüse erişim sağlandıktan sonra KKF'ye ait tüm componentlerin (E; siyah ok: süperior orbital ven, kalın ok: inferior petrozal sinüs, çift yönlü ok: interkavernöz bağlantı) koiller ile embolizasyonu. Yapılan kontrol sağ İCA enjeksiyonunda lateral (F) projeksiyonda KKF'ye ait doluş saptanmadı.

leceği bildirilmekle beraber kesin etyoloji bilinmemektedir [48]. Ayrıca zeminde Ehlers-Danlos sendromu gibi ciddi bağ doku hastalığı olanlarda girişimin kendisine özgü riskleri bulunmaktadır [43].

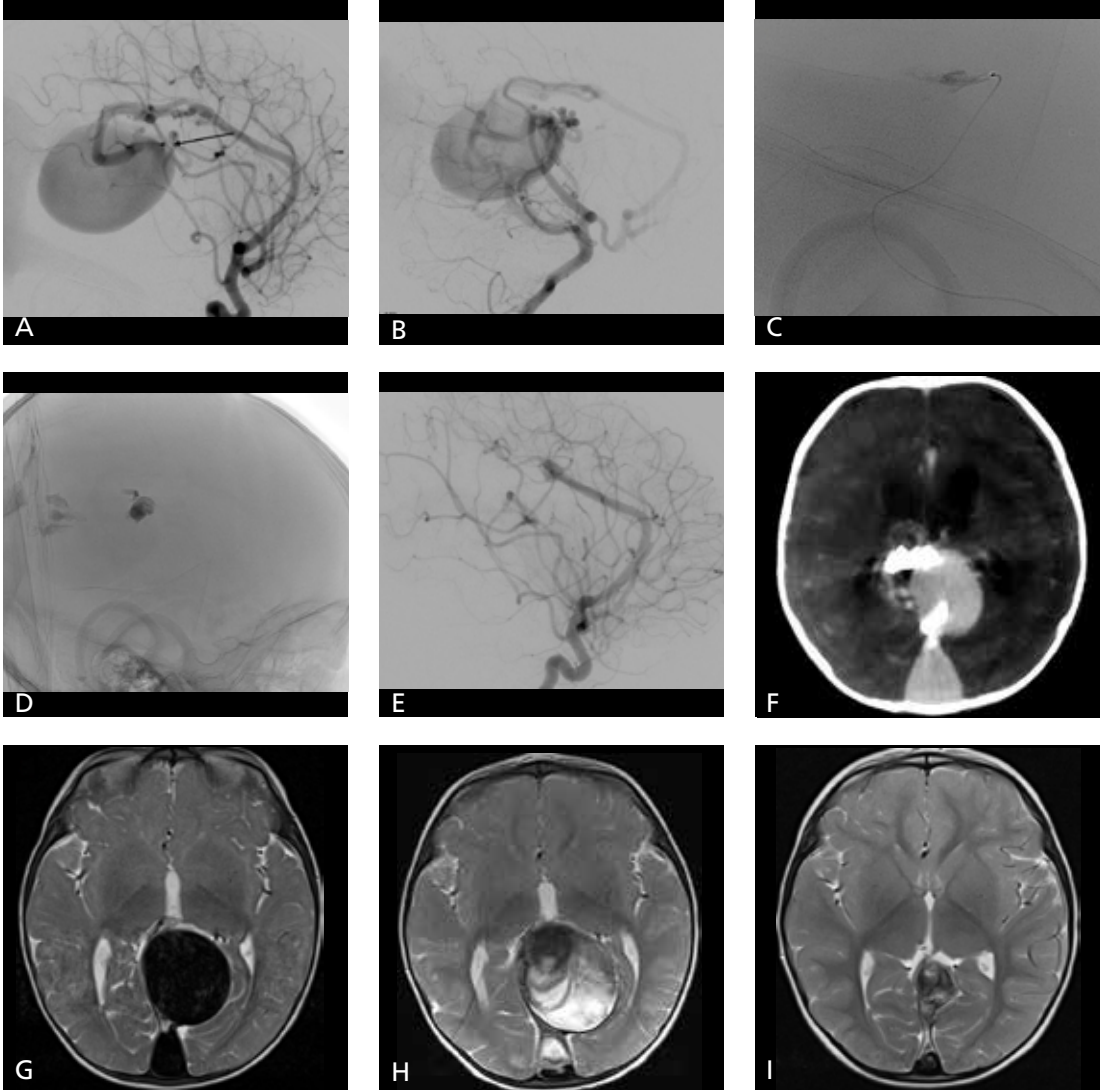
Galen Ven Anevrizmaları

Galen ven anevrizmatik malformasyonları konjenital arteriovenöz şant olarak tanımlanabilir ve üçüncü ventrikülün tela koroideasına santralizedir [49]. Tüm pediatrik vasküler malformasyonların %30'unu ve tüm pediatrik anomalilerin %1'ini oluşturmaktadır. Galen veninin prekürsörü olan Markowski'nin median prozensefalik veni (MPV) ile arteriyel dolaşım arasında şant bulunmaktadır [50-52]. Gerçekte bu ven Galen veninin prekürsörü olduğundan isimlendirmede bir yanlış kullanım olmakla birlikte bu kullanım yaygınlık kazan-

mıştır [50, 53, 54]. MPV aberan falsin sinüse ve falsin sinüs aracılığıyla da süperior sagittal sinüse drene olur sinüs rektus genellikle yoktur [49].

Lasjaunias ve ark.[55] bu malformasyonu 2 ana gruba ayırmışlardır. Birinci tipte Galen venine drene olan gerçek bir AVM bulunur. Diğer tip gerçek bir fistül olup bunun koroidal ve mural olmak üzere 2 türü bulunmaktadır. Mural tipte Markowski'nin prozensefalik veninin duvarında bir veya birden fazla fistül deliği bulunur. Koroidal tipte ise koroidal besleyicilerden oluşan bir arteriyel ağ yapı ile ven arasında fistül vardır [49, 50].

Yüksek debiye bağlı kalp yetmezliği, venöz konjesyon ve intrakraniyal venöz hipertansiyon gelişebilir. Venöz konjesyonun sonucu olarak beyin parankiminde kayıp (eriyen beyin), kalsifikasyon gelişimi, subependimal atrofi ve epilepsi görülebilir [42, 50, 51, 56].



Resim 3. A-I. Koroidal tipte Galen ven malformasyonu bulunan 8 aylık bebek. Sol İCA' dan yapılan enjeksiyonda lateral (A) ve sol vertebral arterden yapılan enjeksiyonda lateral (B) projeksiyonlarda fistül delikleri (şiyah ok) gösterilen Galen ven malformasyonu. İCA' dan mikrokaterer ile fistül noktasına ulaşıldıktan sonra yüksek yoğunluklu N-BCA enjeksiyonu (C, D) fistül embolize edildi. Tedavi sonrası yapılan sol İCA enjeksiyon lateral (E) projeksiyonda fistülün tamamen kapandığının görülmesi üzerine yapılan kontrol bilgisayarlı tomografide (F) N-BCA' a ait artefakt izlenmekte olup kanama saptanmadı. Tedavi sonrası 2 ayda (G), 4 ayda (H) ve 2 yılda (I) alınan kontrol MR incelemelerde venöz kesenin tromboze sekonder önce boyut artışı ve daha sonrasında belirgin derecede regresyonu görüldü.

Venöz kesenin kompresyonuna sekonder obstrüktif hidrosefali veya BOS emilim bozukluğuna bağlı komunikan hidrosefali görülebilir. Obstrüktif hidrosefalide ventriküler şant uygulaması yararlı olurken venöz absorpsiyon bozukluğuna sekonder olan tipte kötüleşmeye neden olabilir [49, 50].

Tıbbi Tedavi

Prenatal tanı konulan Galen ven malformasyonlu olgularda, bu malformasyonun tedavisi mümkün olduğundan gebeliğin sonlandırılması gerekmez. İntrauterin ciddi kalp yetmezliği, beyin gelişiminde hasar saptanan olgularda

gebelik sonlandırılabilir ya da doğum sonrası çok hızlı tedavi planlanır [50, 55]. Amaç kalp yetmezliği gelişimini önlemek, endovasküler girişimle tedavinin daha güvenle yapılabileceği aşamaya kadar bebeğin büyümesini sağlamaktır. Akımı azaltmak amacıyla diüretikler, inotrop ajanlar ve vazodilatörler kullanılır [50].

Endovasküler Tedavi

Endovasküler tedavi 4-5 aylık aşamada (Resim 3) yapıldığında tedavi riski en düşük ve sonrasındaki beyin gelişimi normal olabilmektedir [50, 57]. Yenidoğanlarda tıbbi tedavi ile kalp yetmezliğinin kontrol edilemediği durumlarda acil endovasküler tedavi yapılabilir. Ciddi kardiyojenik şoku olan, çoklu organ yetmezliği bulunanlar ve beyin hasarı saptanan olgularda girişimin riski çok yüksektir ve bu olgular tedavi için çok uygun adaylar değildir. Tercih edilen tedavi yöntemi transarteriyel yoldur; bu yolun etkin olmadığı olgularda transvenöz yol kullanılabilir [50, 56, 55]. Yenidoğanlarda ilk 3 gün umbilikal arter girim için kullanılabilir, daha sonraki dönemlerde standart femoral yol kullanılır [50]. Yenidoğan döneminde hızla tedavinin planlanacağı belli olan olgularda doğumdan sonra umbilikal arter ve venin korunması ve kateterizasyonu erişim sorununu tamamen ortadan kaldırabilir. Umbilikal arter ve venin klemlenmesi durumunda da doğumu takip eden ilk 3-4 gün tekrar cerrahi hazırlıkla umbilikal arter ve ven kateterizasyon için kullanılabilir. Embolizasyon diğer vasküler malformasyonlarda olduğu gibi koiller ve sıvı embolizan ajanlarla yapılabilir.

Kaynaklar

- [1]. Al-Shahi R, Bhattacharya JJ, Currie DG, Papanastasiou V, Ritchie V, Roberts RC, et al. Scottish intracranial vascular malformation study collaborators. Prospective, population-based detection of intracranial vascular malformation in adults: The Scottish Intracranial Vascular Malformation Study (SIVMS). *Stroke* 2003; 34: 1163-9. [CrossRef]
- [2]. Chaichana KL, Coon AL, Tamargo RJ, Huang J. Dural arteriovenous fistulas: Epidemiology and clinical presentation. *Neurosurg Clin N Am* 2012; 23: 7-13. [CrossRef]
- [3]. McConnell KA, Tjoumakaris SI, Allen J, Shapiro M, Bescke T, Jabbour PM, et al. Neuroendovascular management of dural arteriovenous malformations. *Neurosurg Clin N Am* 2009; 20: 431-9. [CrossRef]
- [4]. Bradac GB. Cerebral angiography: normal anatomy and vascular pathology. 2nd ed. Berlin: Springer; 2014. [CrossRef]
- [5]. Geibprasert S, Pereira V, Krings T, Jiarakongmun P, Toulgoat F, Pongpech S, et al. Dural arteriovenous shunts: a new classification of craniospinal epidural venous anatomical bases and clinical correlations. *Stroke* 2008; 39: 2783-94. [CrossRef]
- [6]. Paul AR, Colby GP, Huang J, Tamargo RJ, Coon AL. Selection of treatment modalities or observation of dural arteriovenous fistulas. *Neurosurg Clin N Am* 2012; 23: 77-85. [CrossRef]
- [7]. Duffau H, Lopes M, Janosevic V, Sichez JP, Faillot T, Capelle L, et al. Early rebleeding from intracranial dural arteriovenous fistulas: report of 20 cases and review of the literature. *J Neurosurg* 1999; 90: 78-84. [CrossRef]
- [8]. van Dijk JM, TerBrugge KG, Willinsky RA, Wallace MC. Selective disconnection of cortical venous reflux as treatment for cranial dural arteriovenous fistulas. *J Neurosurg* 2004; 101: 31-5. [CrossRef]
- [9]. Cohen SD, Goins JL, Butler SG, Morris PP, Browne JD. Dural arteriovenous fistula: diagnosis, treatment, and outcomes. *Laryngoscope* 2009; 119: 293-7. [CrossRef]
- [10]. Geibprasert S, Pereira V, Krings T, Jiarakongmun P, Lasjaunias P, Pongpech S. Hydrocephalus in unruptured brain arteriovenous malformations: pathomechanical considerations, therapeutic implications, and clinical course. *J Neurosurg* 2009; 110: 500-7. [CrossRef]
- [11]. Radvany MG, Gregg L. Endovascular treatment of cranial arteriovenous malformations and dural arteriovenous fistulas. *Neurosurg Clin N Am* 2012; 23: 123-31. [CrossRef]
- [12]. Cognard C, Januel AC, Silva NA, Tall P. Endovascular treatment of intracranial dural arteriovenous fistulas with cortical venous drainage: new management using Onyx. *AJNR Am J Neurorad* 2008; 29: 235-41. [CrossRef]
- [13]. Cognard C, Gobin YP, Pierot L, Bailly AL, Houdart E, Casasco A, et al. Cerebral dural arteriovenous fistulas: clinical and angiographic correlation with a revised classification of venous drainage. *Radiology* 1995; 194: 671-80. [CrossRef]
- [14]. Di Rocco C, Tamburrini G, Rollo M. Cerebral arteriovenous malformations in children. *Acta Neurochir (Wien)* 2000; 142: 145-56. [CrossRef]
- [15]. Lv X, Li Y, Wu Z. Endovascular treatment of anterior cranial fossa dural arteriovenous fistula. *Neuroradiology* 2008; 50: 433-7. [CrossRef]
- [16]. Zang Y, Li Q, Huang QH. Embolization of a superior sagittal sinus dural arteriovenous fistula under intrasinus balloon protection: A case report. *Interv Neuroradiol* 2015; 21: 94-100. [CrossRef]
- [17]. Carlson AP, Alaraj A, Amin-Hanjani S, Charbel FT, Aletich V. Endovascular approach and technique for treatment of transverse-sigmoid dural arteriovenous fistula with cortical reflux: the importance of venous sinus sacrifice. *J Neurointerv Surg* 2013; 5: 566-72. [CrossRef]
- [18]. Zhao WY, Krings T, Yang PF, Liu JM, Xu Y, Li Q, et al. Balloon-assisted superselective microcatheterization for transarterial treatment of cranial dural arteriovenous fistulas: Technique and results. *Neurosurgery* 2012; 71: 269-73. [CrossRef]
- [19]. Gentric JC, Raymond J, Batista A, Salazkin I, Gevry G, Darsaut TE. Dual-lumen balloon catheters may

- improve liquid embolization of vascular malformations: an experimental study in Swine. *AJNR Am J Neuroradiol* 2015; 36: 977-81. [\[CrossRef\]](#)
- [20]. Koçer N, Hanımoğlu H, Batur Ş, Kandemirli SG, Kızılkılıç O, Sanus Z, et al. Preliminary experience with precipitating hydrophobic injectable liquid in brain arteriovenous malformations. *Diagn Interv Radiol* 2016; 22: 184-9. [\[CrossRef\]](#)
- [21]. Varadharajan S, Ramalingaiah AH, Saini J, Gupta AK, Devi BI, Acharya UV. Precipitating hydrophobic injectable liquid embolization of intracranial vascular shunts: initial experience and technical note. *J Neurosurg* 2017; 1: 1-6. [\[CrossRef\]](#)
- [22]. Leyon JJ, Chavda S, Thomas A, Lamin S. Preliminary experience with the liquid embolic material agent PHIL (Precipitating Hydrophobic Injectable Liquid) in treating cranial and spinal dural arteriovenous fistulas: technical note. *J Neurointerv Surg* 2016; 8: 596-602. [\[CrossRef\]](#)
- [23]. Clarençon F, Di Maria F, Gabrieli J, Carpentier A, Pistochi S, Bartolini B, et al. Double-lumen balloon for Onyx® embolization via extracranial arteries in transverse sigmoid dural arteriovenous fistulas: initial experience. *Acta Neurochir (Wien)* 2016; 158: 1917-23. [\[CrossRef\]](#)
- [24]. Brown RD Jr, Flemming KD, Meyer FB, Cloft HJ, Pollock BE, Link ML. Natural history, evaluation, and management of intracranial vascular malformations. *Mayo Clin Proc* 2005; 80: 269-81. [\[CrossRef\]](#)
- [25]. Nelson PK, Russell SM, Woo HH, Alastra AJ, Vidovich DV. Use of a wedged microcatheter for curative transarterial embolization of complex intracranial dural arteriovenous fistulas: indications, endovascular technique and outcome in 21 patients. *J Neurosurg* 2003; 98: 498-506. [\[CrossRef\]](#)
- [26]. Natarajan SK, Ghodke B, Kim LJ, Hallam DK, Britz GW, Sekhar LN. Multimodality treatment of intracranial dural arteriovenous fistulas in the Onyx era: a single center experience. *World Neurosurg* 2010; 73: 365-79. [\[CrossRef\]](#)
- [27]. Chapot R, Stracke P, Velasco A, Nordmeyer H, Hedder M, Stauder, et al. The pressure cooker technique for the treatment of brain AVMs. *J Neuroradiol* 2014; 41: 87-91. [\[CrossRef\]](#)
- [28]. Fifi J, Niimi Y, Berenstein A. Onyx embolization of an extensive mandibular arteriovenous malformation via a dual-lumen balloon catheter: a technical case report. *J Neurointerv Surg* 2013; 5: e5. [\[CrossRef\]](#)
- [29]. Kim ST, Jeong HW, Seo J. Onyx embolization of dural arteriovenous fistula, using sceptor C balloon catheter: a case report. *Neurointervention* 2013; 8: 110-4. [\[CrossRef\]](#)
- [30]. Kubo M, Kuwayama N, Hirashima Y, Kurimoto M, Takaku A, Endo S. Dural arteriovenous fistulae developing at different locations after resolution of previous fistulae: Report of three cases and review of the literature. *Am J Neuroradiol* 2002; 23: 787-9.
- [31]. Alturki AY, Enriquez-Marulanda A, Schmalz P, Ogilvy CS, Thomas AJ. Transarterial Onyx embolization of bilateral transverse-sigmoid dural arteriovenous malformation with transvenous balloon assist-initial U.S. experience with Copernic RC venous remodeling balloon. *World Neurosurg* 2018; 109: 398-402. [\[CrossRef\]](#)
- [32]. Ponomarjova S, Iosif C, Mendes GA, Mounayer C. Endovascular treatment of transverse-sigmoid sinus type I dural arteriovenous shunts with sinus preservation for patients with intolerable symptoms: four case reports. *Clin Neuroradiol* 2015; 25: 313-6. [\[CrossRef\]](#)
- [33]. Jittapiromsak P, Ikka L, Benachour N, Spelle L, Moret J. Transvenous balloon-assisted transarterial Onyx embolization of transverse-sigmoid dural arteriovenous malformation. *Neuroradiology* 2013; 55: 345-50. [\[CrossRef\]](#)
- [34]. Piechowiak E, Zibold F, Dobrocky T, Mosimann PJ, Bervini D, Raabe A, et al. Endovascular treatment of dural arteriovenous fistulas of the transverse and sigmoid sinuses using transarterial balloon-assisted embolization combined with transvenous balloon protection of the venous sinus. *AJNR Am J Neuroradiol* 2017; 38: 1984-89. [\[CrossRef\]](#)
- [35]. Barrow DL, Spector RH, Braun IF, Landman JA, Tindall SC, Tindall GT. Classification and treatment of spontaneous carotid-cavernous sinus fistulas. *J Neurosurg* 1985; 62: 248-56. [\[CrossRef\]](#)
- [36]. Miller NR. Dural carotid-cavernous fistulas: epidemiology, clinical presentation, and management. *Neurosurg Clin N Am* 2012; 23: 179-292. [\[CrossRef\]](#)
- [37]. Miller NR. Diagnosis and management of dural carotid-cavernous sinus fistulas. *Neurosurg Focus* 2007; 23: 1-15.
- [38]. Preechawat P, Narmkerd P, Jiarakongmun P, Poonyathalang A, Pongpech S. Dural carotid cavernous sinus fistula: Ocular characteristics, endovascular management and clinical outcome. *J Med Assoc Thai* 2008; 91: 852-8.
- [39]. Kiyosue H, Hori Y, Okahara M, Tanoue S, Sagara Y, Matsumoto S, et al. Treatment of intracranial dural arteriovenous fistulas: current strategies based on location and hemodynamics, and alternative techniques of transcatheter embolization. *Radiographics* 2004; 24: 1637-53. [\[CrossRef\]](#)
- [40]. Kirsch M, Henkes H, Liebig T, Weber W, Esser J, Golik S, et al. Endovascular management of dural carotid-cavernous sinus fistulas in 141 patients. *Neuroradiology* 2006; 48: 486-90. [\[CrossRef\]](#)
- [41]. Korkmazer B, Kocak B, Tureci E, Islak C, Kocer N, Kizilkilic O. Endovascular treatment of carotid cavernous sinus fistula: a systematic review. *World J Radiol* 2013; 5: 143-55. [\[CrossRef\]](#)
- [42]. Stiebel-Kalish H, Setton A, Nimii Y, Kalish Y, Hartman J, Huna Bar-On R, et al. Cavernous sinus dural arteriovenous malformations: patterns of venous drainage are related to clinical signs and symptoms. *Ophthalmology* 2002; 109: 1685-91. [\[CrossRef\]](#)
- [43]. Yu SC, Cheng HK, Wong GK, Chan CM, Cheung JY, Poon WS. Transvenous embolization of dural carotid-cavernous fistulae with transfacial catheterization through the superior ophthalmic vein. *Neurosurgery* 2007; 60: 1032-8. [\[CrossRef\]](#)
- [44]. Bulters DO, Mathad N, Culliford D, Millar J, Sparrow OC. The natural history of cranial dural arteriovenous fistulae with cortical venous reflux – the significance of venous ectasia. *Neurosurgery* 2012; 70: 213-9. [\[CrossRef\]](#)
- [45]. Kocer N, Kizilkilic O, Albayram S, Adaletli I, Kantarci F, Islak C. Treatment of iatrogenic internal carotid artery laceration and carotid cavernous fistula with endovascular stent-graft placement. *AJNR Am J Neuroradiol* 2002; 23: 442-6.

- [46]. Wakhloo AK, Perlow A, Linfante I, Sandhu JS, Cameron J, Troffkin N, et al. Transvenous n-butyl-cyanoacrylate infusion for complex dural carotid cavernous fistulas: technical considerations and clinical outcome. *AJNR Am J Neuroradiol* 2005; 26: 1888-97.
- [47]. Dashti SR, Fiorella D, Spetzler RF, Albuquerque FC, McDougall CG. Transorbital endovascular embolization of dural carotid-cavernous fistula: access to cavernous sinus through direct puncture: case examples and technical report. *Neurosurgery* 2011; 68: 75-83. [\[CrossRef\]](#)
- [48]. Rodrigues T, Willinsky R, Agid R, TerBrugge K, Krings T. Management of dural carotid cavernous fistulas: a single-centre experience. *Eur Radiol* 2014; 24: 3051-8. [\[CrossRef\]](#)
- [49]. Toma AK, Davagnanam I, Ganesan V, Brew S. Cerebral arteriovenous shunts in children. *Neuroimaging Clin N Am* 2013; 23: 757-70. [\[CrossRef\]](#)
- [50]. Recinos PF, Rahmathulla G, Pearl M, Recinos VR, Jallo GI, Gailloud P, et al. Vein of Galen malformations: epidemiology, clinical presentations, management. *Neurosurg Clin N Am* 2012; 23: 165-77. [\[CrossRef\]](#)
- [51]. Krings T, Geibprasert S, terBrugge K. Classification and endovascular management of pediatric cerebral vascular malformations. *Neurosurg Clin N Am* 2010; 21: 463-82. [\[CrossRef\]](#)
- [52]. Gold A, Ransohoff J, Carter S. Vein of Galen malformation. *Acta Neurol Scand Suppl* 1964; 40: 1-31.
- [53]. Khullar D, Andeejani AM, Bulsara KR. Evolution of treatment options for vein of Galen malformations. *J Neurosurg Pediatr* 2010; 6: 444-51. [\[CrossRef\]](#)
- [54]. Raybaud CA, Strother CM, Hald JK. Aneurysms of the vein of Galen: embryonic considerations and anatomical features relating to the pathogenesis of the malformation. *Neuroradiology* 1989; 31: 109-28. [\[CrossRef\]](#)
- [55]. Lasjaunias PL, Chng SM, Sachet M, Alvarez H, Rodesch G, Garcia-Monaco R. The management of vein of Galen aneurysmal malformations. *Neurosurgery* 2006; 59: 184-94. [\[CrossRef\]](#)
- [56]. Alvarez H, Garcia-Monaco R, Rodesch G, Sachet M, Krings T, Lasjaunias P. Vein of Galen aneurysmal malformations. *Neuroimaging Clin N Am* 2007; 17: 189-206. [\[CrossRef\]](#)
- [57]. Pearl M, Gomez J, Gregg L, Gailloud P. Endovascular management of vein of Galen aneurysmal malformations. Influence of the normal venous drainage on the choice of a treatment strategy. *Childs Nerv Syst* 2010; 26: 1367-79. [\[CrossRef\]](#)

Dural Arteriovenöz Fistüllerde Endovasküler Tedavi

Sebahat Nacar Dođan, Osman Kızılkılıç

Sayfa 75

Cognard tip 2 DAVF'lerde kortikal venöz reflü mevcut olup kortikal venöz reflü kanama için en önemli risk faktörü olduğundan tedavi etmek gerekir.

Sayfa 75

Dural AVF'lerin tedaviden önce mutlaka irdelenmesi ve anlaşılması gereken özellikleri vardır. Bunlar; fistül besleyicileri, fistülün yerleşimi ve drenajı sağlayan venlerin hangileri olduğu, oklüde sinüs ya da majör kortikal ven varlığıdır.

Sayfa 76

Transarteriyel embolizasyon, venöz erişimin mümkün olmadığı olgularda ve yüksek debili fistüllerde ilk tercih edilecek embolizasyon yöntemidir.

Sayfa 78

Dural tip KKF'lerin büyük bölümünde tedavi transvenöz olarak fistül bölgesine erişildikten sonra koil gibi embolizan ajanlarla yapılır.

Sayfa 80

Prenatal tanı konulan Galen ven malformasyonlu olgularda, bu malformasyonun tedavisi mümkün olduğundan gebeliğin sonlandırılması gerekmez. İntrauterin ciddi kalp yetmezliği, beyin gelişiminde hasar saptanan olgularda gebelik sonlandırılabilir ya da doğum sonrası çok hızlı tedavi planlanır. Amaç kalp yetmezliği gelişimini önlemek, endovasküler girişimle tedavinin daha güvenle yapılabileceği aşamaya kadar bebeğin büyümesini sağlamaktır.

Dural Arteriovenöz Fistüllerde Endovasküler Tedavi

Sebahat Nacar Doğan, Osman Kızılkılıç

1. Dural AVF Cognard sınıflamasına göre aşağıdakilerden hangisi yanlıştır?
 - a. Tip 1 DAVF’de dural sinüste antegrad yönde akım izlenir
 - b. Tip 3 DAVF’de sadece kortikal venlere reflü akım mevcuttur.
 - c. Tip 5 DAVF’ de perimedüller venöz pleksuslara drenaj izlenir.
 - d. Tip 2a DAVF’de retrograd akım ve kortikal vene reflü ile dural sinüse drenaj izlenir.
2. Dural KKF tedavi yöntemlerinden hangisi asıl tedavi yöntemi değildir?
 - a. Transarteriyel yaklaşımla embolizasyon
 - b. Transvenöz yaklaşımla embolizasyon
 - c. Embolizan madde olarak koil kullanılması
 - d. Aynı taraftan ulaşamadığı durumlarda interkavernöz bağlantı ile embolizasyon
3. DAVF’lerde en çok kanama riski olan yerleşim bölgesi hangisidir?
 - a. Tentoriyum
 - b. Torkula
 - c. Anterior kranial fossa
 - d. Transvers sinüs
4. DAVF klinik bulgularından hangisi benign gruptadır?
 - a. Demans
 - b. Tinnitus
 - c. Kanama
 - d. Papilödem
5. Galen ven malformasyonunda yenidoğan döneminde en sık prezentasyon şekli hangisidir?
 - a. Kalp yetersizliği
 - b. Hidrosefali
 - c. Epilepsi
 - d. Fokal nörolojik defisit