


# İnterstisyel Akciğer Hastalıklarında Pulmoner Hipertansiyon ve Nadir İnterstisyel Akciğer Hastalıkları

## *Pulmonary Hypertension in Interstitial Lung Diseases and Rare Interstitial Lung Diseases*

Ö. Koray Hekimoğlu 

### ÖĞRENME HEDEFLERİ

- İnterstisyel akciğer hastalığı ile birlikte olabilen pulmoner hipertansiyona (PH) radyolojik yaklaşım
- İnterstisyel hastalıkların değerlendirilmesinde tanıya yönelik kriterler
- Nadir akciğer hastalıklarında radyolojik ayırıcı tanıya yönelik kriterler, bu hastalıklarda olası PH'nin radyolojik değerlendirilmesi

Hekimoğlu ÖK. Pulmonary Hypertension in Interstitial Lung Diseases and Rare Interstitial Lung Diseases. *Trd Sem 2024;12(1):177-188.*

### ÖZ

İnterstisyel akciğer hastalıkları (İAH) egzersiz kapasitesini kısıtlayan ve kötü prognoza yol açan önemli bir hastalık grubu olup pulmoner hipertansiyon (PH) insidansı yüksektir. İdiyopatik pulmoner fibrozis dışında, bağ dokusu hastalıklarında ve sarkoidozisde PH gelişimi gözlenebilmektedir. Ekokardiyografi ve sağ kalp kateterizasyonu PH tanısı için kullanılan temel yöntemlerdir. Nadir akciğer hastalıkları, çoğunda akciğerlerde interstisyel patern yaratan ve İAH ayırıcı tanısında her zaman bilinmesi ve göz önünde bulundurulması gereken önemli hastalıklardır.

**Anahtar Kelimeler:** Pulmoner hipertansiyon, interstisyel akciğer hastalıkları, akciğer fibrozisi

Etlik Şehir Hastanesi, Radyoloji Kliniği, Ankara, Türkiye

✉ Ö. Koray Hekimoğlu • korayhekim@gmail.com

Geliş Tarihi: 10.09.2023 • Kabul Tarihi: 26.03.2024



**ABSTRACT**

Interstitial lung diseases (ILD), are associated with a high incidence of pulmonary hypertension (PH), which is linked with exercise limitation and a worse prognosis. Apart from Idiopathic pulmonary fibrosis, PH can occur in connective tissue diseases and sarcoidosis. Echocardiography and right heart catheterization are crucial modalities for the diagnosis of PH. Rare lung diseases are important pathologies that may create interstitial patterns in the lungs and should always be known and considered in the differential diagnosis of ILD.

**Keywords:** Pulmonary hypertension, interstitial lung disease, lung fibrosis

**GİRİŞ**

İnteristiyel akciğer hastalığı (İAH) tanımı, nispeten birbirine benzeyen fizyolojik ve fonksiyonel özelliklere sahip olan ve süreç içerisinde ilerleme göstererek geriye döndürülemeyen fibrozis ile sonuçlanan heterojen bir hastalık grubu olarak tanımlanmaktadır [1]. İAH oluşturan grupları birbirinden ayıran temel histopatolojik özellikler inflamasyon, granülom oluşumu ve fibroproliferasyon olarak tanımlanabilir. İAH takibinde ortaya çıkabilen, akciğer hastalığına ikincil pulmoner hipertansiyon (PH) gelişimi bilinen bir durum olmasına karşın ancak son yıllarda özellikle tanı yöntemlerindeki gelişmeler sonucunda tanı daha sık koyulmaya ve üzerinde çalışma yapılmaya başlanmıştır.

**Pulmoner hipertansiyon, pulmoner arteriyel basınçta yükselmesi ve kalıcı olması sonucunda ortaya çıkan sağ kalp yetmezliği ile sonuçlanan, ilerleyici bir pulmoner vasküler hastalıktır.**

PH hastalarındaki semptomların belirsiz olması tanıda gecikmeye yol açabilmekte, özellikle etkili olmayan yetersiz tedavi sonucunda PH pulmoner vasküler direnç artışı, sağ ventrikül yetmezliği ve erken ölüme yol açabilen mortalitesi yüksek bir hastalık grubu olarak karşımıza çıkmaktadır.

2022 yılında yayımlanan Kardiyoloji ve Göğüs Hastalıkları Cemiyetleri'nin ortak kılavuzunda PH; ortalama pulmoner arteriyel basınç (PAB) >20 mmHg, pulmoner arter kama basıncı (PAWP) <15 mmHg ve pulmoner vasküler rezistans >3 WU olarak tanımlanmıştır [2].

Pulmoner hipertansiyon kesin tanısı, sağ kalp kateterizasyonunda ortalama pulmoner arter basıncının (mPAP) dinlenme anında 20 mmHg ve üzerinde olması ile konulur. Diğer belirleyici faktörler, PAWP ve Wood ünitesi olarak damar direncidir (Tablo 1).

**Tablo 1.** Pre, post ve kombine PH tiplerinin ayırım kriterleri

PH	mPAP >20 mmHg
<b>Pre kapiller PH</b>	mPAP >20 mmHg PAWP <15 mmHg PVR >2 WU
<b>İzole post kapiller PH</b>	mPAP >20 mmHg PAWP >15 mmHg PVR <2 WU
<b>Kombine pre-post kapiller PH</b>	mPAP >20 mmHg PAWP >15 mmHg PVR >2 WU

PH'de klinik sınıflandırma ise 5 ana grup içerisinde gerçekleştirilir. PH, pulmoner hipertansiyon; mPAP, ortalama pulmoner arter basıncı; PAWP, pulmoner arter kama basıncı; PVR, pulmoner vasküler rezistans.

## Pulmoner Hipertansiyon Klinik Sınıflandırması

**Grup I:** İdiyopatik PH (PAH),

**Grup II:** Sol kalp hastalıklarına bağlı PH,

**Grup III:** Akciğer hastalıklarına ve/veya hipoksiye bağlı PH,

**Grup IV:** Kronik tromboembolik PH (KTEPH)

**Grup V:** Mekanizmaları belirsiz ya da çok faktörün neden olduğu PH.

İnterstisyel akciğer hastalığı takibinde gelişen PH, bu ana klinik sınıflamanın detaylı yapısına göre, grup 3 içerisinde yer almaktadır (Tablo 2). Bununla beraber, grup 1 (PAH) içerisinde

**Tablo 2. Pulmoner hipertansiyon detaylı klinik sınıflaması**

### 1. Pulmoner arteriyel hipertansiyon

- İdiyopatik PH
- Kalıtsal PH
- BMPR2
- ALK1, endoglin, SMAD9, CAV1, KCNK3
- Bilinmeyenler
- İlaçlar ve toksinlerle ilişkili
- **Aşağıdaki durumlarla ilişkili:**
- Bağ dokusu hastalıkları
- HIV
- Portal hipertansiyon
- Konjenital kalp hastalıkları
- Sistosmiyazis
- Yeni doğanın persistan PH
- PVOH ve/veya PKH

### 2. Sol kalp hastalığına bağlı PH

- Sol ventrikül sistolik disfonksiyon
- Sol ventrikül diyastolik disfonksiyon
- Kapak hastalıkları
- Konjenital/edinilmiş sol kalp içe/dışa akım kısıtlanması ve konjenital kardiyomiyopati

### 3. Akciğer hastalığı ve/veya hipoksemiyle ilişkili PH

- KOAH
- İnterstisyel akciğer hastalıkları
- Mikst akciğer hastalıkları
- Uyku bozukluğu ile giden hastalıklar
- Alveolar hipoventilasyon
- Yüksek irtifada uzun süreli yaşam
- Gelişimsel anormallikler

### 4. Kronik tromboembolik PH

### 5. Etiyolojisi bilinmeyen veya birden fazla mekanizmaya bağlı PH nedenleri

- Hematolojik hastalıklar: Kronik hemolitik anemi myeloproliferatif hastalıklar, splenektomi
- Sistemik hastalıklar: Sarkoidoz, langerhans hücreli histiyositozis, LAM, nörofibromatozis, vaskülitler
- Metabolik hastalıklar: Glikojen depo hastalıkları, tiroid bozuklukları, Gaucher hastalığı
- Diğer: Tümör, mediastinal fibrozis, diyaliz gerektiren KBY, segmental PH

PH, pulmoner hipertansiyon; PVOD, pulmoner veno-oklüzif hastalık; PKH, pulmoner kılcal hemanjiomatozis; KOAH, kronik obstrüktif akciğer hastalığı; KBY, kronik böbrek yetmezliği; LAM, lenfanjioleiomyomatozis.

bulunan bağ dokusu hastalığı grubundaki bazı hastalıkların akciğer tutulumu ve eşlik eden PH gerçekleştirebileceği unutulmamalıdır. Bu konuda yapılan çalışmalarda İAH içerisindeki PH prevalansını %32-46 arasında, nispeten yüksek bir değerde göstermektedir [3]. Genellikle İAH'lerde PH hafif ya da orta derecedir. En sık PH oluşturan interstisyel pulmoner nedenler, bağ dokusu hastalıkları akciğer tutulumu (%5-60), pulmoner sarkoidozis (%5,7-74), idiyopatik pulmoner fibrozis (İPF) %32-85), kombine akciğer fibrozisi ve amfizem (%50) olarak değerlendirilirken, daha nadir olarak pulmoner langerhans hücreli histiositozis (LHH) ve lenfanjiomatosis olarak değerlendirilmektedir [4].

### İnterstisyel Akciğer Hastalığında Pulmoner Hipertansiyon Patogenezi

İleri evre İAH'de pulmoner hipoksi gelişmesi beklenen bir durumdur. Bunun sonucunda, refleks vazokonstriksiyon ve vasküler yapılar da tekrar biçimlenme (remodelling) gelişebilir. Yapılan çalışmalarda İAH'de PH gelişimine neden olan endotelin, büyüme faktörleri (TGF- $\beta$ 1 ve bağ dokusu büyüme faktörleri) ve oksidatif stres gibi özellikler temel etken olarak tanımlanmıştır [5]. Hastalığın vasküler yatakta yaptığı endotel disfonksiyonu ve inflamasyon, süreç içerisinde fibrozis yaratarak PH oluşumuna ve ilerlemesine neden olur. Pulmoner sarkoidozis hastalarında ise, diğerlerinden farklı olarak hiler düzeydeki lenf nodlarının pulmoner arterlere olan kompresyonu ya da sarkoidozisin olası myokard tutulumu, diyastolik yetmezliğe neden olarak PH gelişimine katkısı olabilmektedir.

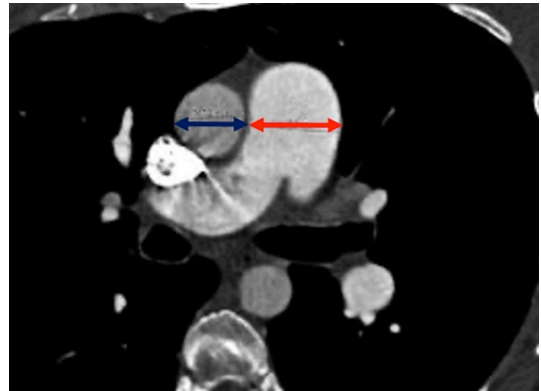
### Klinik Tanı

Pulmoner hipertansiyon hastalarının büyük bölümünde İAH ile benzer semptomlar karşımıza çıkar. Her iki grup hastada da dispne, egzersiz kapasitesinde azalma ve çabuk yorulma sık gözlenen semptomlardır. PH tanısına yönlendirilen temel bulgu, PH süreci sonunda ortaya çıkan sağ kalp yetmezliği ve bunun belirtileridir.

Tanı sürecinde ilk planda ekokardiografik olarak pulmoner arter trunkusundan yapılan basınç ölçümünde 20 mmHg ve üzeri basınç değerlerinin alınması klinisyeni PH tanısına yönlendirebilir. Kesin tanı, sağ kalp kateterizasyonu ile yapılan PAWP olacaktır [6].

Tanısal radyolojide ise en çok yardımcı olan kriterler arasında öncelikle pulmoner bilgisayarlı tomografi (BT) anjiyografi veya toraks BT sırasında pulmoner trunkusta gözlenen çap artışıdır (Resim 1). PA trunkusunda, bifurkasyo hemen öncesinde, asendan aorta komşuluğundaki düzeyden yapılan damar duvarına dik ölçümde 29 mm ve üzeri değer bulunması PA ektazisini, 40 mm ve üzeri değerler ise PA anevrizması tanısını düşündürmekte olup yüksek olasılıkla PH ile bağlantılıdır. Normalde bu düzeyde PA/aorta çap oranı 1:1 olmalıdır. Aynı değerlendirmede sağ kalp boşluklarında dilatasyon, septumda "D" formu oluşması, triküspit valv anulusunda genişleme ve sağ kalp yetmezliğini destekleyen hepatik venlerde dilatasyon ve kontrast reflüsü, olası PH tanısı için çok yardımcı kriterler olup raporlama esnasında bu gözlemlerin belirtilmesi gerekmektedir (Resim 2) [7].

Pulmoner hipertansiyon klinik sınıflamasında 4. grupta yer alan KTEPH hastalarının saptanmasında tanısal ve girişimsel radyoloji büyük önem taşımaktadır. PH hastalarının bu grubunda PA dallarında yerleşen ve obstrüksiyona yol açan kronik trombüslere bağlı gelişmiş prekappiller PH söz konusudur. Pulmoner BT anjiyografi ile PA dallarında yerleşimli organize olarak

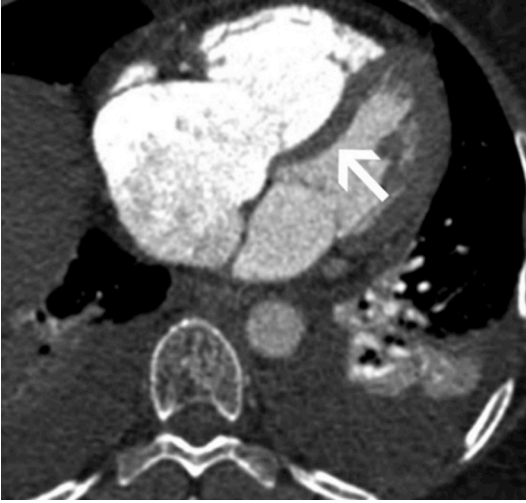

Resim 1. Pulmoner trunkustan, aort kökü hizasında yapılan ölçümde ektazik yapıda olduğu, aynı düzlemdeki aort çapını geçtiği izleniyor.

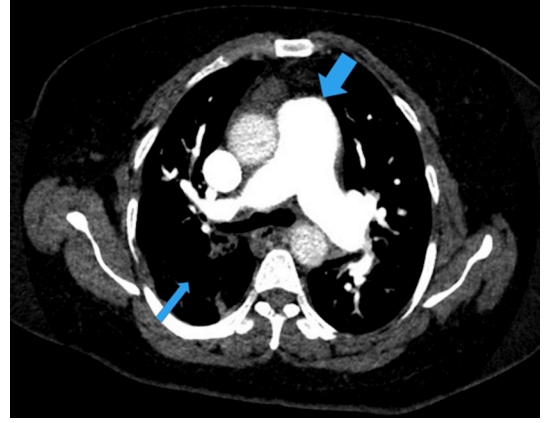
kronik forma dönüşmüş trombüsler eşlik eden ve tanıyı sağlaştıran diğer bulgularla saptanabilmekte ve grup IV PH tanısında çok yardımcı olmaktadır (Resim 3).

Olası KTEPH tanısı için PA dallarındaki lümenine geniş tabanlı oturarak kronik süreçte damarda belirgin incelmeye ve dolum defektine yol açan kronik trombüslerin yanı sıra eşlik eden parenkimdeki perfüzyon hasarına bağlı oluşan “mozaik atenüasyon” alanları ve eğer var ise çok değerli olan bronşial arter hipertrofileri tanıya çok yardımcı olacaktır. Yeni bir modalite olarak tanısall radyolojiye giren “dual-enerji” sistemli BT cihazları ile bu hastalarda iyot haritası

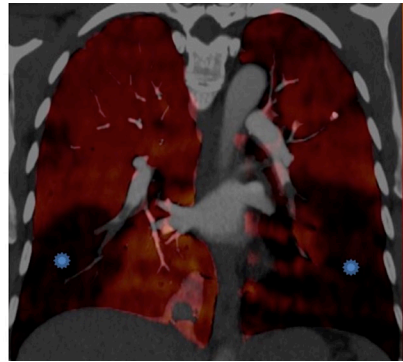
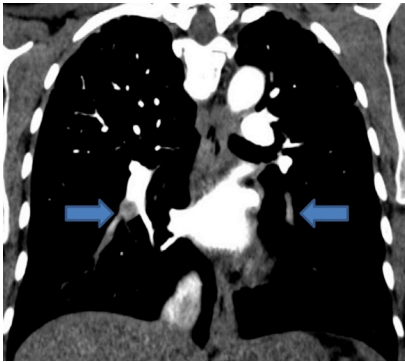
kullanılarak yapılan parenkim perfüzyon değerlendirilmesindeki perfüzyon defektleri de kesin tanıda çok yardımcı olmaktadır (Resim 4). Literatürde tromboemboliye bağlı akciğer perfüzyonunu görüntülemeye dual-enerji BT perfüzyon görüntülemenin, kılavuzlarda öncelikli yer alan ventilasyon/perfüzyon sintigrafiden daha üstün olduğunu belirten çalışmalar yapılmaya başlanmıştır [8]. İnvaziv pulmoner anjiyografi ise, özellikle tanının netleştirilemediği, vasküler malformasyon düşünüldüğü veya cerrahi öncesi haritalama gereken hastalarda kullanılan ve kesin tanıya çok yardımcı olan bir modalite olarak karşımıza çıkmaktadır.



**Resim 2.** Pulmoner hipertansiyonda sağ kalp boşluklarında belirgin dilatasyon ve interventriküler septumda “D” formasyonu (ok).



**Resim 3.** Sağ akciğer alt lobda yaygın kronik trombüslere bağlı dolum defektleri (ince ok-sol alt lob ile kıyaslayınız). Pulmoner trunkusta PH'ye bağlı belirgin ektazi, KTEPH hastası. PH, pulmoner hipertansiyon; KTEPH, kronik tromboembolik pulmoner hipertansiyon.

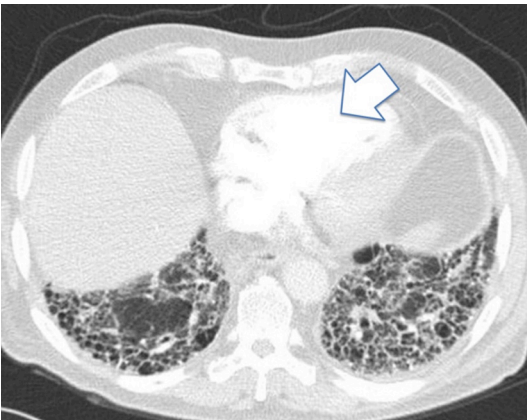


**Resim 4.** Koronal plan MIP BT anjiyografi imajlarında, her iki akciğer alt loblarında lobar-segmenler kronik trombüslere ait dolum defektleri (oklar), aynı planda dual-enerji BT ile yapılan perfüzyon değerlendirmesinde izlenen emboliye bağlı belirgin perfüzyon defektleri alanları (yıldızlar). MIP, maksimum yoğunluk projeksiyonu; BT, bilgisayarlı tomografi.

### İdiyopatik Pulmoner Fibrozis

Pulmoner vasküler hastalık İPF'nin önemli komplikasyonlarından biri olarak kabul edilmektedir. İPF olgularında beklenen ortalama sağ kalım süresi 2,5-3,5 yıla karşılık gelmektedir. İPF'nin fulminant seyri sırasında hastalarda süreç içinde gelişebilen PH olguların büyük bölümünde gözden kaçabildiğini literatürde bildirilmiştir [9]. Bu durumda, İPF'de beklenen PH hastalarının çok daha fazla olduğu varsayılmaktadır. Terminal dönem İPF hastalarında PH prevalansının %60 düzeyine çıktığını belirten çalışmalar bulunmaktadır (Resim 5) [6].

İdiyopatik pulmoner fibrozisde, PH altta yatan akciğer hastalığına sekonder olan PH ve PAH şeklinde iki formda oluştuğu düşünülmektedir. PAH hastalarının pulmoner damar yatağında PGE2 düzeyinin düşük seviyelerde olduğu saptanmış olup, bu sonuç TNF- $\alpha$  ve TGF- $\beta$  düzeylerinde artışa yol açarak interstisyel kollojen birikimine ve pulmoner vasküler yeniden şekillenmeye yol açmakta ve PH'ye yol açmaktadır [10]. İPF hastalarında gece ve egzersiz ile hipoksi olması sessiz bir şekilde pulmoner vasküler yapının yeniden şekillenmesine sebep olarak çok belirgin semptom yaratmadan PH gelişimine yol açabilmektedir. Bu yüzden İPF hastalarında erken dönemlerde hastaların PH



**Resim 5.** İdiyopatik pulmoner fibrozis hastasında bazallerden alınan kesitte tipik olağan interstisyel pnömoni paterni, interstisyel fibrozis alanları ve eşlik eden bal peteği sahaları izlenmekte; aynı kesitte PH'ye bağlı sağ kalpde belirgin genişleme gözlenmektedir (ok). PH, pulmoner hipertansiyon.

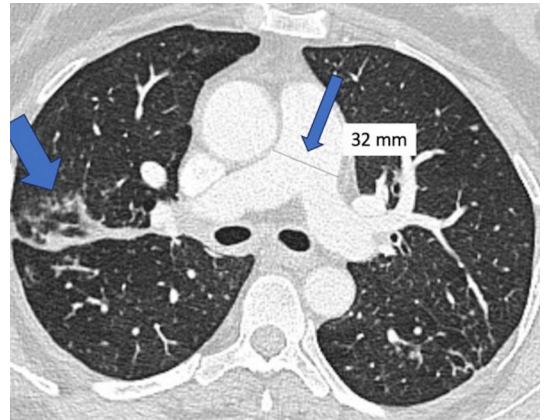
açısından taranması gerekebilir. Yüksek risk altında olan hastalarda erken tedavi yaklaşımları yerleşmiş PH gelişmesini önleyebilir. Bu konuda daha fazla İPF hastasıyla daha büyük ölçekte araştırmaların yapılmasına ihtiyaç vardır.

### Sarkoidozis

Pulmoner sarkoidozisde PH rastlanabilen ve göz önünde bulundurulması gereken bir klinik antitedir. Bütün evrelerdeki sarkoidoz olgularına yönelik ekokardiyografi ile yapılan PH'ye yönelik bir çalışmada hastaların %5,7'sinde PAB değeri >40 mmHg üzerinde bulunmuştur [11]. Sarkoidozis olgularındaki PH oluşumu mekanizmasında hipoksinin yanı sıra; PA stenozu, ekstrensik bası, fibrozis, pulmoner venoklüzif hastalık, sol ventrikül disfonksiyonu ve intrinsik vaskülopati rol oynamaktadır [12]. BT incelemelerinde pulmoner sarkoidozis tanı ve evrelemesi yapılırken, olası PH tanısı açısından PA ve özellikle sağ kalp değerlendirmesi de yapılması gerekmektedir (Resim 6).

### İdiyopatik Pulmoner Fibrozis Dışındaki İdiyopatik İnterstiyel Pnömoniler

Akciğerlerde olağan interstisyel pnömoni (OİP) paterni yaratan, idiyopatik interstisyel pnömonilerde (İİP) PH değerlendirilmesi gere-



**Resim 6.** Pulmoner sarkoidozis olgusunda, sağda daha belirgin üst loblarda sarkoidozisin perilenfatik düzensiz infiltrasyonları izlenmektedir (kalın ok), aynı kesitte pulmoner arterde PH'ye bağlı ektazi izlenmektedir (ince ok). PH, pulmoner hipertansiyon.

ken bir durumdur. Literatürde PH'nin bu hastalardaki prevalansını ve düzeyini değerlendiren fazla sayıda çalışma bulunmamakta olup büyük çoğunluğu non-spesifik interstisyel pnömoni (NSİP) üzerine odaklanmıştır. **PH, özellikle temel hastalığın genelde NSİP paterni olduğu bağ dokusu hastalıkları ile ilişkili İAH'de daha fazla görülmektedir.** Bağ dokusu hastalığının yokluğunda, İAH ile ilişkili PH'de mPAP'leri genellikle 40 mmHg'nin altında gözlenmekte olup çok şiddetli değildir [13].

### Bağ Dokusu Hastalıkları ile İlişkili Pulmoner Hipertansiyon

Başta progresiv sistemik skleroz (PSS) ve romatoid artrit olmak üzere, sistemik lupus eritamatozus (SLE), Sjögren sendromu, mikst bağ doku hastalığı, dermatomyozit ve Behçet hastalığı İAH oluşturan hastalık grupları olup en sık PH saptanan hasta grupları olarak gösterilmektedir.

### Progresiv Sistemik Skleroz

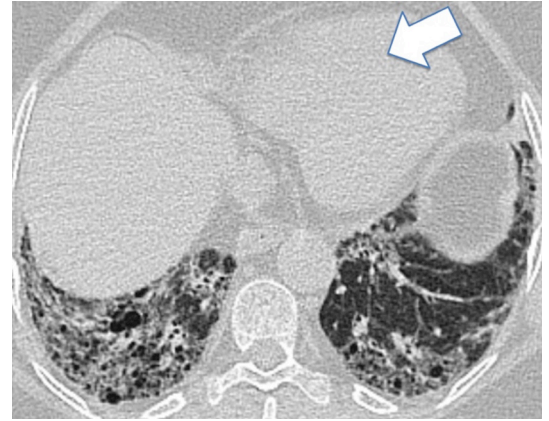
Pulmoner hipertansiyonun, PSS'nin önemli bir komplikasyonu olarak kabul edilmektedir. PSS hastalarında akciğer tutulumu interstisyel fibrozis şeklinde kendini gösterir. Görünüm paterni NSİP veya OİP şeklinde olabilirken fibrozis düzeyi OİP ye göre daha düşük ama yaygınlığı fazladır. Son çalışmalarda PSS deki fibrozisin "4 köşe işareti" şeklinde bilateral anterolateral ve posterosuperior akciğer alanlarında daha fazla görüldüğü belirtilmektedir [14]. Kalsifiye olabilen büyümüş lenf nodlarının yanı sıra özefagus tutulumuna bağlı oluşabilecek dilatasyonda değerlendirilmelidir. Yaygın akciğer tutulumu olan hastalarda sonradan da PH gelişebilir. **Skleroderma ilişkili PH tüm PH hastaları içerisinde %15-30 arasında değişmekte olup, bağ dokusuna bağlı oluşan PH hasta grubunda baskın hastalık olarak kendini göstermektedir (Resim 7).**

### Romatoid Artrit

Romatoid artrit (RA) ile beraber İİP sıklığı yaklaşık %10 düzeyinde olup RA'da akciğerlerde OİP paterni tarzındaki tutulum NSİP'ye göre bir miktar daha fazla görülmektedir. RA'da PH üzerine yapılmış fazla çalışma olmamakla beraber yüksek PAB değeri olduğunu bildiren bazı araştırmalar bulunmaktadır.

### Sistemik Lupus Eritamatozus

Sistemik lupus eritamatozus, akciğer parenkim tutulumu yaptığı zaman genelde NSİP vasküler trombus, inflamasyon, plevral tutulum şeklinde kendini göstermektedir. SLE'de PH sıklığı ekokardiyografi temelli bazı çalışmalarına göre %4-14 arasında değişmektedir [15]. PH gelişen hastaların otopsi bulguları PAH'ye benzerdir. SLE hastalarında plörit ek sık görülen pulmoner manifestasyon olmakla beraber pulmoner tromboemboli sıklığının da nispeten fazla olduğu unutulmamalıdır.



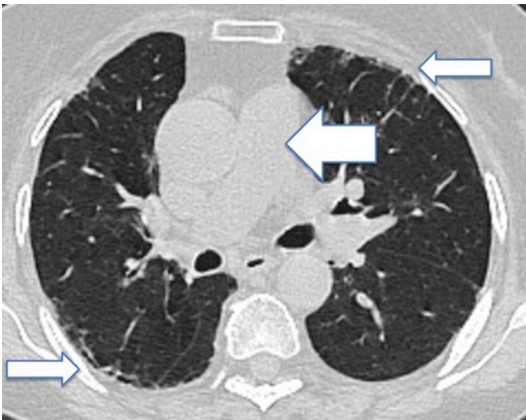
**Resim 7.** PSS tanısıyla takip edilen hastada akciğerler tutulumuna bağlı yaygın, asimetrik, subplevral ağırlıklı interstisyel fibrozis paterni, eşlik eden traksiyon bronşiektazileri ve bal peteği paterni alanları izlenmektedir. Aynı kesitte PH'ye bağlı sağ kalp boşluklarında belirgin dilatasyon eşlik etmektedir (ok). PH, pulmoner hipertansiyon; PSS, progresiv sistemik skleroz.

## Sjögren Sendromu

Sjögren sendromu akciğerlerde daha çok küçük hava yolu hastalığı ve İİP şeklinde karşımıza çıkmaktadır. NSİP en sık eşlik eden interstisyel tutulum olarak kabul edilirken, lenfositik interstisyel pnömoninin Sjögren eşliğinin nispeten fazla olduğu göz önünde bulundurulmalıdır. Sjögren hastalarında yapılan çalışmalarda RF pozitif olanlarda ve antinükleer antikor taşıyanlarda PH'nin daha sıklıkla görülebildiği bildirilmiştir (Resim 8) [16].

## Mikst Bağ Dokusu Hastalığı

Miks bağ dokusu hastalığı, polimiyozit/dermatomyozit, SLE, ve RA, sistemik PSS'nin yer aldığı en az iki sistemik otoimmün hastalığa ait bulguların birlikte görüldüğü inflamatuvar romatizmal bir hastalık olarak kabul edilmektedir. Hastada bulunan bağ dokusu hastalığı birlikteliği tiplerine göre bu grup hastalarda da PH görülme sıklığı yaklaşık %25-30 arasında değişmektedir.



**Resim 8.** Sjögren hastalığının akciğer tutulumunda YÇBT görüntüsü, sağ alt lob ve sol alt lobda subplevral interstisyel fibrozis formunda tutulum alanları (ince oklar). Pulmoner trunkusta PH gelişimini destekleyebilecek ektazik görünüm (kalın ok). YÇBT, yüksek çözünürlüklü akciğer bilgisayarlı tomografisi; PH, pulmoner hipertansiyon.

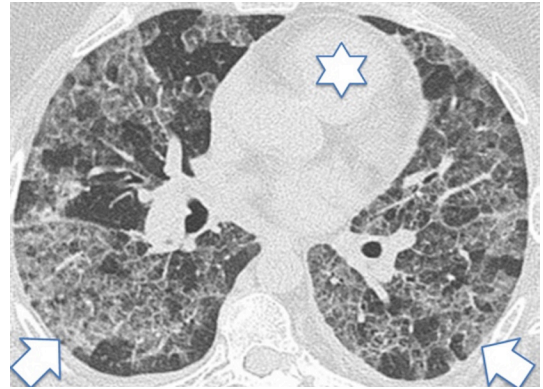
## NADİR İNTERSTİSYEL AKCİĞER HASTALIKLARI

### Pulmoner Alveolar Proteinozis

Alveollerin içerisinde lipoprotein birikimi ile karakterize olarak akciğerlerde "crazy paving" formunda interstisyel patern yaratan nadir bir hastalıktır. En sık görülen idiyopatik PAP dışında, enfeksiyon, neoplazi veya silikozise sekonder PAP veya daha nadiren konjenital PAP formunda gözlenebilir. Sıklıkla simetrik ve difüz izlenen crazy paving paterni buzlu cam ve interlobüler ve intralobüler septal kalınlaşma birlikteliği ile oluşmaktadır (Resim 9). Yamalı ve jeografik tarzdaki infiltrasyonlar alt lob ağırlıklı izlenir [17]. Crazy paving paterni bir çok hastalığın yanısıra "lipoid pnömoni"de de izlenebilir; konsolide alandaki yağ dansitesi değerleri tanıya yardımcı olur.

### Diffüz Parenkimal Amiloidozis

Akciğerlerde perilenfatik dağılımlı, büyük bölümü kalsifiye milimetrik dağınık yerleşimli çok sayıda nodüller ile karakterizedir. Genelde



**Resim 9.** Pulmoner alveolar proteinoziste, BT'de her iki akciğerde yaygın, alt loblarda daha belirgin tipik "crazy-paving" paterni (oklar). Aynı kesitte PH sürecini destekleyebilecek sağ kalp boşluklarında dilatasyon izleniyor (yıldız). BT, bilgisayarlı tomografi; PH, pulmoner hipertansiyon.



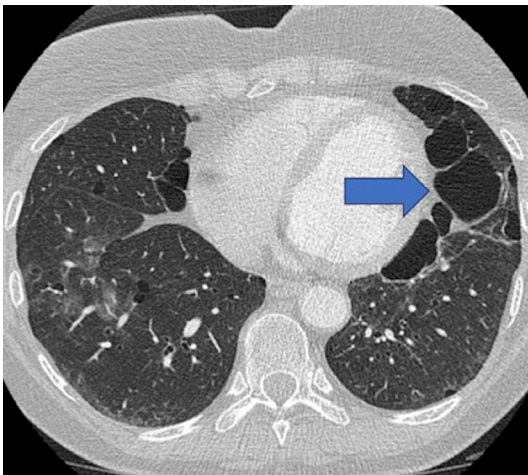
interlobüler septal kalınlaşma formunda interstiyel patern eşliği, nadiren parenkimal fibrozis ile kendini gösterir. Özellikle pnömokonyoz ve Milier tüberküloz ayırıcı tanıda değerlendirilmelidir.

### Erdheim-Chester Hastalığı

İnterstiyel tutulum gösterebilen bu nadir hastalık özellikle büyük oranda eşlik eden kemik veya visseral tutulum lezyonları ile karakterizedir [18]. Perilenfatik, subplevral ve üst lob ağırlıklı multipl milimetrik nodüllerle karakterizedir. Lenfanjitis karsinomatozayı andıran interseptal ve fissüral düzensiz kalınlaşma sıklıkla izlenir. Kist ağırlıklı formu LHH ile benzeşim gösterir.

### Birt-Hogg-Dube Sendromu

Öncül bulgusu bazal ve subplevral perivas-küler alanlarda yerleşimli akciğer kistleri olan kalıtsal bir hastalıktır. Deri lezyonları ve böbrek tümörleri sıklıkla eşlik eder. Yarattığı interstiyel patern özellikle lenfositik interstiyel pnömoni ile benzeşim gösterir. Kistlere bağlı pnömotoraks önemli bir komplikasyonudur (Resim 10) [19].



**Resim 10.** Birt-Hogg-Dube sendromunda sol üst lob lingular segmentte belirginleşen paraseptal konumlu, dağınık boyutlu çok sayıda hava kistleri (ok). Sağ lobda olası viral enfeksiyon eşliği ile uyumlu buzlu cam alanı izleniyor.

### Hermansky-Pudlak Sendromu

Akciğer fibrozisi temel bulgusu olan herediter nadir bir hastalıktır. Belli bir paterni olmayan düzensiz fibrozis alanları ve eşlik eden traksiyon bronşiektazileri bulunur. Subplevral alanların nispeten korunduğu periferik ve bazal ağırlıklı fibrozis söz konusudur. Albinizm ve trombosit disfonksiyonu bulunan hastalarda böbrek ve bağırsak patolojileri eşliği de görülebilir.

### Çıkar Çatışması

*Yazar bu makale ile ilgili olarak herhangi bir çıkar çatışması bildirmemiştir.*

### Kaynaklar

- [1]. American Thoracic Society; European Respiratory Society. American Thoracic Society/European Respiratory Society International Multidisciplinary Consensus Classification of the Idiopathic Interstitial Pneumonias. This joint statement of the American Thoracic Society (ATS), and the European Respiratory Society (ERS) was adopted by the ATS board of directors, June 2001 and by the ERS Executive Committee, June 2001. *Am J Respir Crit Care Med.* 2002; 165: 277-304. Erratum in: *Am J Respir Crit Care Med* 2002; 166: 426. [\[CrossRef\]](#)
- [2]. Humbert M, Kovacs G, Hoeper MM, Badagliacca R, Berger RMF, Brida M, et al. 2022 ESC/ERS Guidelines for the diagnosis and treatment of pulmonary hypertension. *Eur Heart J* 2022; 43: 3618-31. Erratum in: *Eur Heart J* 2023; 44: 1312. [\[CrossRef\]](#)
- [3]. Matsushita S, Matsuoka S, Yamashiro T, Fujikawa A, Yagihashi K, Kurihara Y, et al. Pulmonary arterial enlargement in patients with acute exacerbation of interstitial pneumonia. *Clin Imaging* 2014; 38: 454-7. [\[CrossRef\]](#)
- [4]. Caminati A, Cassandro R, Harari S. Pulmonary hypertension in chronic interstitial lung diseases. *Eur Respir Rev* 2013; 22: 292-301. [\[CrossRef\]](#)
- [5]. Hopkins N, McLoughlin P. The structural basis of pulmonary hypertension in chronic lung disease: remodeling, rarefaction or angiogenesis? *J Anat* 2002; 201: 335-48. [\[CrossRef\]](#)
- [6]. Nadrous HF, Pellikka PA, Krowka MJ, Swanson KL, Chaowalit N, Decker PA, et al. Pulmonary hypertension in patients with idiopathic pulmonary fibrosis. *Chest* 2005; 128: 2393-9. [\[CrossRef\]](#)

- [7]. Grosse C, Grosse A. CT findings in diseases associated with pulmonary hypertension: a current review. *Radiographics* 2010; 30: 1753-77. [\[CrossRef\]](#)
- [8]. Masy M, Giordano J, Petyt G, Hossein-Foucher C, Duhamel A, Kyheng M, et al. Dual-energy CT (DECT) lung perfusion in pulmonary hypertension: concordance rate with V/Q scintigraphy in diagnosing chronic thromboembolic pulmonary hypertension (CTEPH). *Eur Radiol* 2018; 28: 5100-10. [\[CrossRef\]](#)
- [9]. Wells A. CT detection of pulmonary hypertension in interstitial lung disease: the glass is half full. *Radiology*; 260: 628-31. [\[CrossRef\]](#)
- [10]. Charbeneau RP, Peters-Golden M. Eicosanoids: mediators and therapeutic targets in fibrotic lung disease. *Clin Sci (Lond)* 2005; 108: 479-91. [\[CrossRef\]](#)
- [11]. Handa T, Nagai S, Miki S, Fushimi Y, Ohta K, Mishima M, et al. Incidence of pulmonary hypertension and its clinical relevance in patients with sarcoidosis. *Chest* 2006; 129: 1246-52. [\[CrossRef\]](#)
- [12]. Damuth TE, Bower JS, Cho K, Dantzker DR. Major pulmonary artery stenosis causing pulmonary hypertension in sarcoidosis. *Chest* 1980; 78: 888-91. [\[CrossRef\]](#)
- [13]. Hallowell RW, Reed RM, Fraig M, Horton MR, Girgis RE. Severe pulmonary hypertension in idiopathic nonspecific interstitial pneumonia. *Pulm Circ* 2012; 2: 101-6. [\[CrossRef\]](#)
- [14]. Walkoff L, White DB, Chung JH, Asante D, Cox CW. The four corners sign: a specific imaging feature in differentiating systemic sclerosis-related interstitial lung disease from idiopathic pulmonary fibrosis. *J Thorac Imaging* 2018; 33: 197-203. [\[CrossRef\]](#)
- [15]. Simonson JS, Schiller NB, Petri M, Hellmann DB. Pulmonary hypertension in systemic lupus erythematosus. *J Rheumatol* 1989; 16: 918-25. [\[CrossRef\]](#)
- [16]. Launay D, Hachulla E, Hatron PY, Jais X, Simonneau G, Humbert M. Pulmonary arterial hypertension: a rare complication of primary Sjögren syndrome: report of 9 new cases and review of the literature. *Medicine (Baltimore)* 2007; 86: 299-315. [\[CrossRef\]](#)
- [17]. Holbert JM, Costello P, Li W, Hoffman RM, Rogers RM. CT features of pulmonary alveolar proteinosis. *AJR Am J Roentgenol* 2001; 176: 1287-94. [\[CrossRef\]](#)
- [18]. Shamburek RD, Brewer HB Jr, Gochuico BR. Erdheim-Chester disease: a rare multisystem histiocytic disorder associated with interstitial lung disease. *Am J Med Sci* 2001; 321: 66-75. [\[CrossRef\]](#)
- [19]. Agarwal PP, Gross BH, Holloway BJ, Seely J, Stark P, Kazerooni EA. Thoracic CT findings in Birt-Hogg-Dube syndrome. *AJR Am J Roentgenol* 2011; 196: 349-52. [\[CrossRef\]](#)

## Eđitici Noktalar

### Sayfa 178

Pulmoner hipertansiyon, pulmoner arteriyel basınçta yükselmesi ve kalıcı olması sonucunda ortaya çıkan sağ kalp yetmezliđi ile sonuçlanan, ilerleyici bir pulmoner vasküler hastalıktır.

### Sayfa 180

Bu konuda yapılan çalışmalarda İAH içerisindeki PH prevalansını %32-46 arasında, nispeten yüksek bir değerde göstermektedir.

### Sayfa 180

Tanı sürecinde ilk planda ekokardiografik olarak pulmoner arter trunkusundan yapılan basınç ölçümünde 20 mmHg ve üzeri basınç değerlerinin alınması klinisyeni PH tanısına yönlendirmelidir.

### Sayfa 180

Pulmoner hipertansiyon klinik sınıflamasında 4. grupta yer alan KTEPH hastalarının saptanmasında tanısal ve girişimsel radyoloji büyük önem taşımaktadır.

### Sayfa 183

PH, özellikle temel hastalığın genelde NSİP paterni olduđu bağ dokusu hastalıkları ile ilişkili İAH'de daha fazla görülmektedir.

### Sayfa 183

Skleroderma ilişkili PH tüm PH hastaları içerisinde %15-30 arasında değişmekte olup, bağ dokusuna bağlı oluşan PH hasta grubunda baskın hastalık olarak kendini göstermektedir.

### Sayfa 184

Alveollerin içerisinde lipoprotein birikimi ile karakterize olarak akciğerlerde "crazy paving" formunda interstisyel patern yaratan nadir bir hastalıktır.

## Çalışma Soruları

1. 2022 yılında yayımlanan Kardiyoloji ve Göğüs Hastalıkları Cemiyetleri'nin ortak kılavuzunda pulmoner hipertansiyon için alt limit kaç mmHg olarak kabul edilmiştir?
  - a. 15
  - b. 20
  - c. 25
  - d. 30
  - e. 40
2. Pulmoner hipertansiyon tanısında kesitsel radyolojide ise en çok yardımcı olan parametre hangisidir?
  - a. Pulmoner trunkusta çap artışı
  - b. Hepatik venlerde genişleme
  - c. Kardiomegali
  - d. Akciğer ödemi
  - e. Pulmoner tromboemboli
3. KTEPH kaynaklı pulmoner hipertansiyon hangi grup klinik sınıflama içinde bulunmaktadır?
  - a. Grup 1
  - b. Grup 2
  - c. Grup 3
  - d. Grup 4
  - e. Grup 5
4. Hangi bağ dokusu hastalığında pulmoner hipertansiyon diğerlerine göre daha sıklıkla görülmektedir?
  - a. SLE
  - b. RA
  - c. PSS
  - d. Sjögren
  - e. Mikst bağ dokusu
5. Hangi nadir akciğer hastalığında BT incelemesinde “crazy-paving” paterni tipik kabul edilir?
  - a. PAP
  - b. Amiloidozis
  - c. Erdheim-Chester hastalığı
  - d. Birt-Hogg-Dube sendromu
  - e. Hermansky-Pudlak sendromu