

İnterstisiyel Akciğer Hastalıklarına Radyolojik Yaklaşım: Anatomi ve BT Paternleri

Radiological Approach to Interstitial Lung Diseases: Anatomy and CT Patterns

Naim Ceylan 

ÖĞRENME HEDEFLERİ

- Normal akciğer interstisiyel anatomisinin bilinmesi
- İnterstisiyel akciğer hastalıklarının oluşturduğu bilgisayarlı tomografi (BT) paternlerinin öğrenilmesi
- BT paternlerinin yerleşim yeri ve kombinasyonuna bakarak interstisiyel akciğer hastalıklarında ayırıcı tanı yapılabilmesi

Ceylan N. Radiological Approach to Interstitial Lung Diseases: Anatomy and CT Patterns. *Trd Sem* 2024;12(1):1-14.

ÖZ

İnterstisiyel akciğer hastalıkları çok geniş bir hastalık grubunu kapsamaktadır. Bu hastalıklarda yüksek çözünürlüklü bilgisayarlı tomografi (BT) tanıda önemli bir yer oynamaktadır. İnterstisiyel akciğer hastalıklarında doğru tanı için interstisyumun anatomisinin bilinmesi, bu hastalıkların oluşturduğu BT paternlerinin ve bunların kombinasyonlarının doğru yorumlanması kilit role sahiptir. Başlıca BT paternleri buzlu cam, konsolidasyon, nodüler patern, retiküler ve lineer patern, traksiyon bronşektazisi, bal peteği akciğer, hava kistleri ve mozaik perfüzyon ve atenüasyon olarak sınıflandırılabilir. Bu paternlerin varlığı, dağılımı, eşlik edebilecek diğer bulgular yanı sıra, klinik ve diğer laboratuvar bulguları ayırıcı tanı açısından önemlidir.

Anahtar Kelimeler: Yüksek çözünürlüklü toraks BT, akciğer interstisyum, BT paternleri

ABSTRACT

Interstitial lung diseases cover a very wide group of diseases. In these diseases, high-resolution computed tomography (CT) plays an important place in the diagnosis. For the correct diagnosis of interstitial lung diseases, knowing the anatomy of the interstitium and correct interpretation of the CT patterns created by these diseases and their combinations have a key role. Major CT patterns can be classified as ground glass,

Ege Üniversitesi Tıp Fakültesi, Radyoloji Anabilim Dalı, İzmir, Türkiye

✉ Naim Ceylan • ceylannaim@gmail.com

Geliş Tarihi: 09.10.2023 • Kabul Tarihi: 18.03.2024



Copyright© 2024 Yazar. Türk Radyoloji Derneği adına Galenos Yayınevi tarafından yayımlanmıştır. Creative Commons Atıf-GayriTicari 4.0 Uluslararası (CC BY-NC 4.0) Uluslararası Lisansı ile lisanslanmış, açık erişimli bir makaledir.

doi: 10.4274/trs.2024.23117

turkadyolojiseminerleri.org

consolidation, nodular pattern, reticular and linear pattern, traction bronchiectasis, honeycomb lung, air cysts, and mosaic perfusion and attenuation. The presence and distribution of these patterns, as well as other accompanying findings, as well as clinical and other laboratory findings, are important for differential diagnosis.

Keywords: High-resolution thorax CT, lung interstitium, CT patterns

GİRİŞ

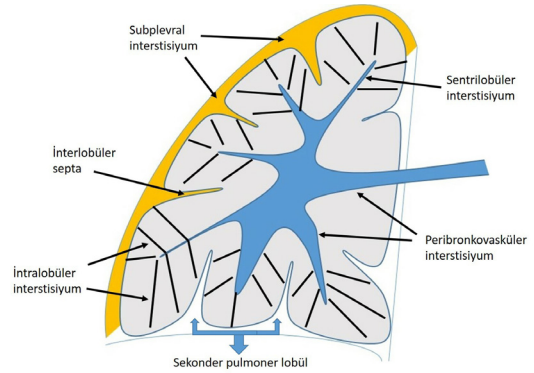
ANATOMİ

İnterstisiyel akciğer hastalık bulgularının doğru yorumlanabilmesi için normal akciğer anatomisinin ve patolojiyi taklit edebilecek varyasyonların iyi bilinmesi gereklidir. Akciğer, interstisyum denilen bağ dokusu liflerinin oluşturduğu ağısı bir yapıyla desteklenmektedir. Bronş ve pulmoner arterleri çevreleyen peribronkovasküler interstisyum perihiler bölgede güçlü bağ dokusu kılıfı oluşturmaktadır. Bunun periferik bölgeye doğru devam eden ve sentrilobüler arter ve bronşu çevreleyen kısmı sentrilobüler interstisyum olarak isimlendirilmektedir. **Hilustan başlayan ve periferde alveolar duktus ve keseciklere uzanan peribronkovasküler interstisyum ve sentrilobüler interstisyum beraber aksiyal lif sistemi olarak isimlendirilmektedir [1-4].**

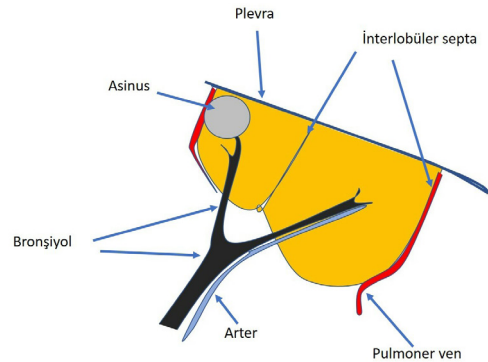
Visseral plevra altındaki subplevral interstisyum akciğeri çevreleyerek akciğer parankimine doğru interlobüler septa denilen bağ dokusu liflerini vermektedir. Bunlar beraberce periferik interstisiyel lif sistemini oluşturmaktadır. İntralobüler interstisyum, alveollerin duvarlarında ince bir bağ dokusu ağı oluşturan ve lobüllerin merkezindeki sentrilobüler interstisyum ile lobüllerin periferdeki interlobüler septa ve subplevral interstisyum arasındaki boşluğu dolduran ince liflerden oluşan bir ağdır. İntralobüler interstisyum, peribronkovasküler interstisyum, sentrilobüler interstisyum, subplevral interstisyum ve interlobüler septa birlikte akciğerin interstisiyel iskeletini oluşturur (Resim 1) [4-6].

Akciğer, bir lob ve segmentten daha küçük çok sayıda anatomik ünitelerden oluşmaktadır. Sekonder pulmoner lobül ve akciğer asinu-

su bu alt ünitelerin en önemlileri olarak kabul edilir. **Sekonder pulmoner lobül, bağ dokusu septasıyla sınırlanan akciğer yapısının en küçük birimini ifade eder.** Sekonder pulmoner lobüller çok yüzlü şekillidir ve çoğu yerde çapları 1 ila 2,5 cm arasında değişmektedir. Hava yolları, pulmoner arterler ve venler, lenfatikler ve pulmoner interstisyumun çeşitli bileşenlerinin tümü pulmoner lobül seviyesinde temsil edilir (Resim 2). Her bir sekonder pulmoner lobül santralinde yerleşimli küçük bir bronşi-



Resim 1. Akciğer interstisyumunun bileşenleri. Mavi bölümler aksiyal ve sarı olan bölümleri periferik interstisyumu göstermektedir.



Resim 2. Sekonder pulmoner lobül yapısı. Lobülün santralinde bronşiyol ve pulmoner arter dalı yan yana seyredirken periferik interlobüler bölgede lenfatikler ve pulmoner ven yerleşim göstermektedir.

yol ve pulmoner arter dalı tarafından beslenir. Bu sekonder pulmoner lobüller pulmoner ven ve lenfatikleri ihtiva eden interlobüler septalar tarafından sınırlanmıştır. Bu interlobüler septalar nedeniyle sekonder lobüler anatomi akciğer yüzeyinde kolaylıkla görülebilir. Akciğer asinusu sekonder pulmoner lobülden daha küçüktür. Terminal bronşiyol distalindeki akciğer kısmını temsil eder ve respiratuvar bronşiyol ile beslenir. Asinus gaz değişiminin yapıldığı en büyük ünite olup çapı 6-10 mm arasındadır [5-7].

İNERSTİSİYEL AKCİĞER HASTALIKLARINDA BİLGİSAYARLI TOMOGRAFİ PATERNLERİ

İnterstisiyel akciğer hastalıklarında tanı bilgisayarlı tomografide (BT) spesifik anormal bulguların tanınması, bu anormal bulguların patternlerin kombinasyonu, dağılımı ve klinik ile birlikte konmaktadır. BT çekim protokolü interstisiyel hastalıklarda paternleri en iyi gösteren yüksek çözünürlüklü bilgisayarlı tomografi (YÇBT) algoritma kullanılarak gerçekleştirilmelidir. İnterstisiyel akciğer hastalıklarında görülen BT paternleri:

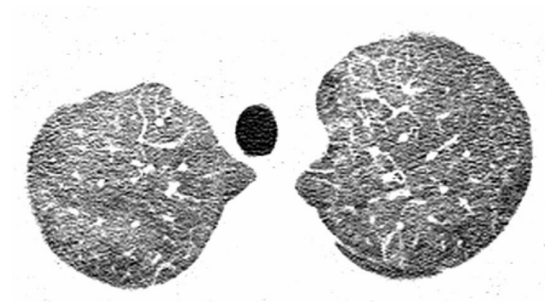
1. Buzlu cam
2. Konsolidasyon
3. Nodüler patern
4. Retiküler ve lineer patern
5. Traksiyon bronşektazisi
6. Bal peteği görünümü
7. Hava kisti
8. Mozaik perfüzyon ve atenüasyon

1. Buzlu Cam

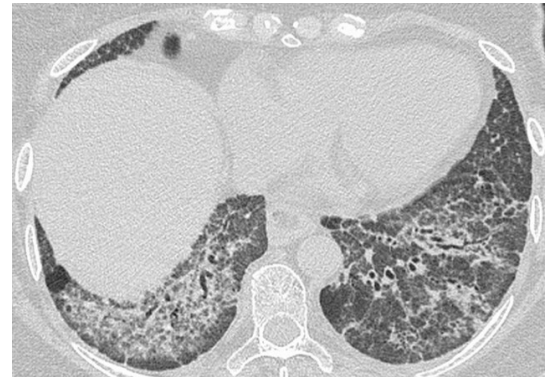Damar yapılarını silmeyen artmış dansite olarak tanımlanan buzlu cam fokal veya diffüz şekilde görülebilir. Hava yolu hastalıkları, interstisiyel kalınlaşma, artmış kapiller kan akımı, parsiyel alveolar kollaps veya bunların kombinasyonu buzlu cam görünümüne yol açabilir [8, 9].

Fizyolojik olarak akciğerlerin dorsal kesimlerinde kan göllenmesine bağlı dependan dansite

artışı şeklinde buzlu cam görünümü izlenebilir. İnterstisiyel tutulumla bağlı buzlu camdan ayırım güç olabilir. Bu durumda pron pozisyonunda elde olunan görüntülerde buzlu camın kaybolması fizyolojik bir durum olduğuna işaret eder [10]. Minimal veya nadiren diffüz olduğu zaman buzlu camı tanımak güç olabilir. Akciğer parankim dansitesini trakea lümenindeki havayla kıyaslamak buzlu cam tanısı açısından faydalıdır (Resim 3). Fibrozisin eşlik etmediği buzlu cam inflamasyon ya da enfeksiyon gibi aktif ve tedavi edilebilir bir durumu yansıttığından tanısı önemlidir. Semptomların akut veya subakut-kronik oluşuna göre buzlu cam altında yatan hastalıklar farklılık göstermektedir (Tablo 1). Bal peteği veya traksiyon bronşektazisi ile beraberlik gösteren buzlu cam çoğunlukla fibrozisi temsil eder ve kronik bir süreci yansıtır (Resim 4).



Resim 3. Akciğerlerde bilateral diffüz buzlu cam görünümü. Trakea lümenindeki havayla kıyaslandığında belirgin kontrast oluşturduğu izleniyor.



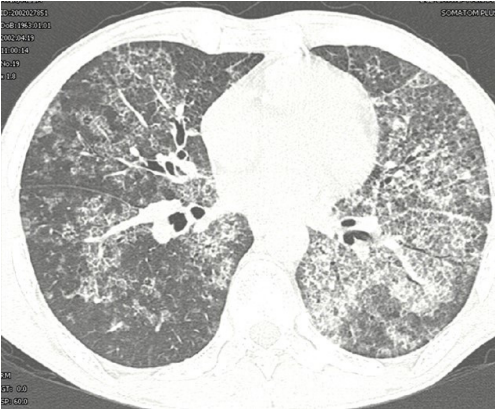Resim 4. NSİP'ye bağlı her iki akciğer alt loblarda retikülasyon ve traksiyon bronşektazilerinin eşlik ettiği buzlu cam alanları görülmüyor. Özellikle subplevral koruma olması NSİP tanısında önemli bir bulgudur. NSİP, non-spesifik interstisiyel pnömoni.

Tablo 1. Buzlu cam yapan hastalıklar

Akut	Subakut-kronik
Akciğer enfeksiyonları (PJP, viral, ...)	Organize pnömoni
Akciğer ödemi	Hipersensitivite pnömonisi
Alveolar hemoraji	OİP, İPF
ARDS	NSİP
Akut interstisiyel pnömoni	Alveolar proteinozis
Akut eozinofilik pnömoni	Kronik eozinofilik pnömoni
Radyasyon pnömonisi	Vaskülit
Aspirasyon	DİP ve LİP
	Lipoid pnömoni
	Adenokarsinom
	Sarkoidoz

PJP, Pneumocystis jiroveci pnömonisi; ARDS, akut solunum sıkıntısı sendromu; OİP, olağan interstisiyel pnömoni; İPF, idiyopatik pulmoner fibrozis; NSİP, non-spesifik interstisiyel pnömoni; DİP, deskuamatif interstisiyel pnömoni; LİP, lenfositik interstisiyel pnömoni.

Buzlu cam ile beraber retiküler patern görülmesi kaldırım taşı görünümü (*crazy-paving*) oluşturur. Bu retiküler patern interlobüler septal kalınlaşma ya da intralobüler interstisiyel kalınlaşmaya bağlı olarak görülebilir. Bu görünüm alveolar proteinozis için ilk tanımlanmakla beraber bir çok hastalık bu duruma yol açmaktadır (*Resim 5*) [11,12]. Bunlar buzlu cam ayırıcı tanısı ile benzer hastalıklar olup semptomların



Resim 5. Alveoler proteinozise bağlı kaldırım taşı görünümü. Sol ağırlıklı her iki akciğerde buzlu cam ve retikülyasyondan oluşan değişiklikler görülüyor.

akut, subakut ya da kronik olması, dağılım paterni ve eşlik eden diğer bulgular ayırıcı tanı açısından önemlidir.

2. Konsolidasyon

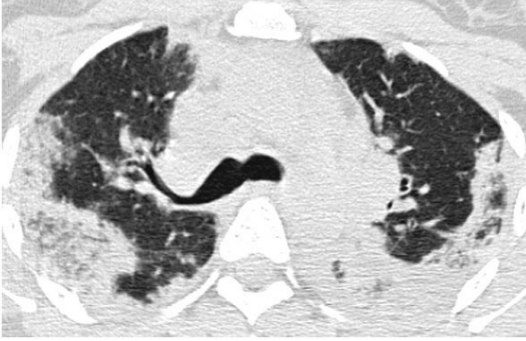
Damar yapılarını silen dansite artışı konsolidasyon olarak tanımlanmaktadır. Alveollerin sıvı, hücre, tümör ya da enfeksiyon gibi nedenlerle dolması sonucu görülen bu durum sarkoidoz ya da non-spesifik interstisiyel pnömoni (NSİP) gibi yoğun interstisiyel tutulum yapan hastalıklarda da görülmektedir. Buzlu cam yapan nedenler ilerlediği zaman konsolidasyona döndüğünden sıklıkla bir arada görülmektedir. Bu nedenle buzlu cam ve konsolidasyon yapan nedenler çoğunlukla benzerdir (*Resim 6*). Konsolidasyonlarda hava bronkogramı izlenebilir [13].

Nodüler konsolidasyon çevresinde izlenen buzlu cam halo işareti olarak isimlendirilmektedir. Bu görünüm immün yetmezliği olan hastalarda fırsatçı mantar enfeksiyonu açısından anlamlı bir bulgu olmakla beraber diğer enfeksiyonlar, infarkt, vaskülit ve tümörler benzer

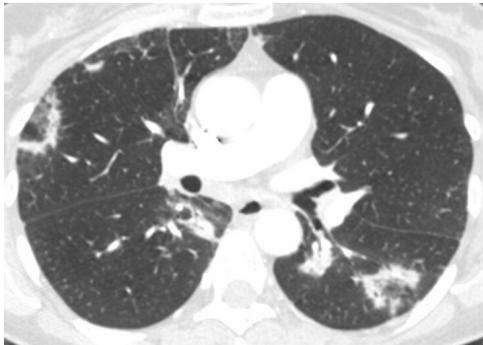
görünümüne yol açabilir [14]. Santral buzlu cam ve peripherik konsolidasyon şeklindeki görünüm olarak tanımlanan ters halo işareti organize pnömoni için önemli bir bulgudur (Resim 7). Enfeksiyonlar, infarkt, vaskülit ve tümör gibi bir çok neden de bu görünüme yol açabilmektedir [15]. Semptomların süresi, dağılımı, eşlik eden diğer paternler ve klinik bulgular buzlu camda olduğu gibi ayırıcı tanıda yol gösterici olmaktadır.

3. Nodüler Patern

Akciğerde 3 cm ve daha küçük yuvarlak opasiteler nodül olarak tanımlanmaktadır. Nodüler patern ise akciğerde parankimde veya interstisyumda yerleşim gösteren ve her iki akciğerde yaygın tutulum yapan çoğunluğu milimetrik



Resim 6. Kronik eozinofilik pnömoniye bağlı konsolidasyon alanları. Her iki akciğer üst loblarda periferik yaygın konsolidasyon alanları izleniyor.

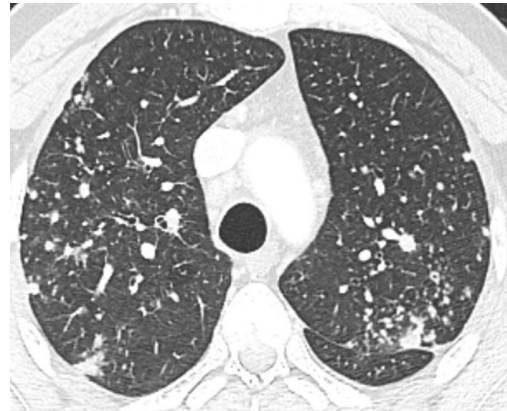

Resim 7. Organize pnömoni. Her iki akciğerde bazıları ters halo işareti ile uyumlu periferik konsolidasyon ve santral buzlu cam alanları oluşturmuş infiltrasyon odakları izleniyor.

boyutlarda olan nodülleri belirtmektedir [16-18]. Nodül boyutu ve dansitesi önemli olmakla beraber keskin veya düzensiz sınır özelliği ve dağılım paterni ayırıcı tanı açısından daha değerlidir. **Dağılım paterni olarak nodüller perilenfatik, sentrilobüler ya da rastgele (random) şeklinde olabilir.**

Perilenfatik patternde nodüller peribronkovasküler interstisyum, interlobüler septa, subplevral bölge ve sentrilobüler interstisyumda yerleşim gösterirler. En sık olarak sarkoidoz, silikozis, pnömokonyozlar ve lenfanjitik metastazlarda görülmektedir. Bunun yanısıra berilyozis, talkozis, lenfoma, lenfoproliferatif hastalıklar ve amiloidoz gibi hastalık tutulumunda görülebilir [19, 20]. Perilenfatik nodüller keskin sınırlı olup çoğunlukla dağınık yerleşim gösterirler. Sarkoidoz bu tip nodüllerin en sık görüldüğü hastalık olup nodüller çoğunlukla perihiler peribronkovasküler ve subplevral interstisyel yerleşim gösterirler (Resim 8). Çoğunlukla milimetrik boyutlarda olmakla beraber sarkoid granülomlarının birleşim göstermesi sonucu daha büyük nodül ve kitle şeklinde görülebilir. Sarkoidoz ve silikoziste tutulum üst lob ağırlıklıdır.

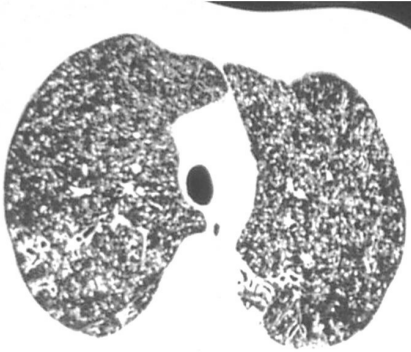
Rastgele dağılımlı (random) nodüllerde çoğunlukla her iki akciğerde diffüz ve simetrik tutulum izlenir. Plevral yüzeylerde, küçük damarların çevresinde veya interlobüler septal



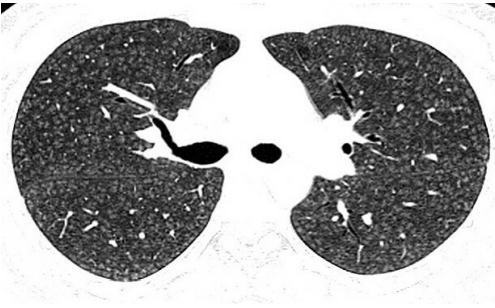Resim 8. Perilenfatik dağılımlı nodüller. Sarkoidozlu olguda her iki akciğerde subplevral alan ve fissürleri de tutan keskin sınırlı ve üst lob ağırlıklı nodüller izleniyor.

bölgelerde izlenmekle beraber çoğunlukla herhangi bir anatomik lokalizasyona uymayan dağınık yerleşim gösterir. Miliyer tüberküloz ve hematojen metastazlar en sık olarak bu tip tutulum yapan hastalıklardır (Resim 9). Fungal enfeksiyonlar ve nadiren sarkoidoz bu tip tutulum yapabilir [21].

Sentrilobüler patern sentrilobüler yerleşimli, çoğunluğu milimetrik boyutlarda olan ve hava yolu hastalığı ya da interstisiyel tutulumla sekonder görülen nodüllerdir. Çoğunlukla düzensiz sınırlı olmakla beraber keskin sınırlı da olabilir. Sentrilobüler yerleşim nedeniyle subpleval ve fissür tutulumu olmaması diğer paternlerden ayırıcıdır. Büyük boyutlarda olduğunda plevral yüzeye temas edebilir. İzole sentrilobüler tutulum çoğunlukla sentrilobüler bronşiyolu tutan hastalıklarda görülmektedir (Resim 10).



Resim 9. Rastgele dağılımlı nodüller. Miliyer tüberkülozlu olguda her iki akciğeri diffüz ve simetrik tutan milimetrik nodüller görülüyor.

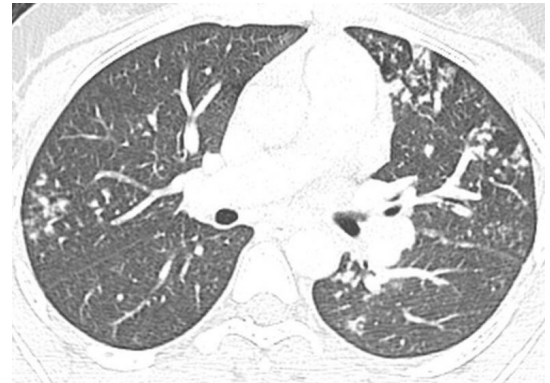

Resim 10. Sentrilobüler nodüller. Non-fibrotik HP'li olguda her iki akciğerde sentrilobüler yerleşimli silik konturlu buzlu cam dansitesinde yaygın milimetrik nodüller izleniyor. HP, hipersensitivite pnömonisi.

Hipersensitivite pnömonisi (HP), bronkopnömoni, bronşiyolitler, mikobakteri enfeksiyonları, bronşektazi, pnömokonyozlar, organize pnömoni, pulmoner ödem ve hemoraji, vaskülitler, aspirasyon ve pulmoner hipertansiyon gibi bir çok hastalık sentrilobüler patern oluşturabilir [22, 23]. Sentrilobüler tutulumda dallanan dilate bronşiyolun oluşturduğu tomurcuklanmış ağaç görünümü (*tree-in-bud*) çoğunlukla enfeksiyonu yansıtan önemli bir bulgudur (Resim 11). Çoğunlukla tüberküloz gibi mikobakteri enfeksiyonları, bakteriyel ve fungal enfeksiyonlar bu görünümü oluşturmakla beraber astım, foliküler bronşiyolit ve intravasküler tümör metastazı gibi durumlarda tomurcuklanmış ağaç görünümü yapabilir [24].

4. Retiküler ve Lineer Patern

Akciğer interstisiyumunda sıvı, fibrosis ya da hücrel infiltrasyonu bağlı olarak retiküler ve lineer kalınlaşma görülmektedir. **Retiküler patern intralobüler interstisiyel kalınlaşma sonucu görülen ve ağısı görünümüne yol açan 10 mm'den küçük intralobüler ince çizgilenmeler şeklindedir.** Traksiyon bronşektazisi ile beraber olduğunda fibrozisi temsil eder. Olağan interstisiyel pnömoni (OİP) tipi fibroziste çoğunlukla bal peteği eşlik eder. NSİP ve diğer interstisi-

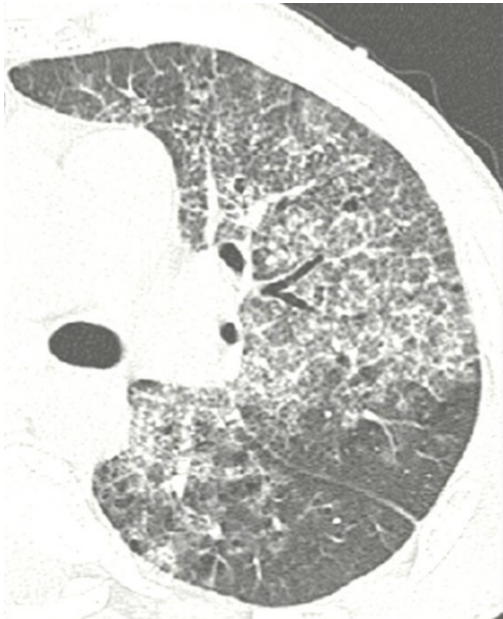

Resim 11. Tomurcuklanmış ağaç görünümü. Aktif tüberkülozlu olguda her iki akciğerde bazıları tomurcuklanmış ağaç görünümü oluşturmuş nodüler infiltrasyon odakları dikkati çekiyor.

yel pnömonilerde de bu görünüm izlenir. Lenfanjitik metastazda septal kalınlaşmaların eşlik ettiği nodüler ya da düzgün ince çizgilenmeler görülür. Retiküler patern oluşturan intralobüler interstisyel kalınlaşma buzlu cam ile beraberlik gösterdiğinde interstisyel inflamasyon ya da infiltrasyona işaret eder (Resim 12). Pulmoner ödem, hemoraji, alveolar proteinozis ve viral enfeksiyonlar gibi durumlarda bu retiküler patern düzgün ağısı yapıda olup kaldırım taşı oluşturan septal kalınlaşmalar ve buzlu cam eşlik eder [4, 13, 25].

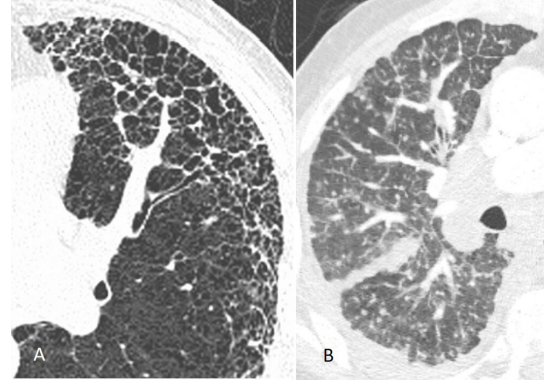
Lineer patern sekonder pulmoner lobülü çevreleyen interstisyumda kalınlaşmaya bağlı olarak interlobüler septal kalınlaşma şeklinde görülen paternidir. Çoğunlukla 10-20 mm uzunluğunda plevraya dik ve subplevral bölgelerde daha belirgin çizgilenmeler şeklindedir. Yaşlılarda bir kaç adet ince çizgilenme normal olarak görülebilir. İnterlobüler septal kalınlaşma ödem, hemoraji, alveolar proteinozis ve pnömoni gibi durumlarda buzlu camın eşlik ettiği düzgün çizgilenmeler şeklinde görülür. Lenfanjitik metastaz ve lenfoma gibi durumlarda düzgün veya irregüler şeklinde sıklıkla görülür.

EĞİTİCİ
NOKTA

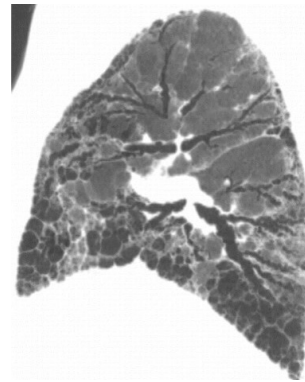


Resim 12. Retiküler patern. Alveoler proteinozisli olguda buzlu camın da eşlik ettiği intralobüler interstisyel kalınlaşmaya bağlı düzgün retikülasyon izleniyor.

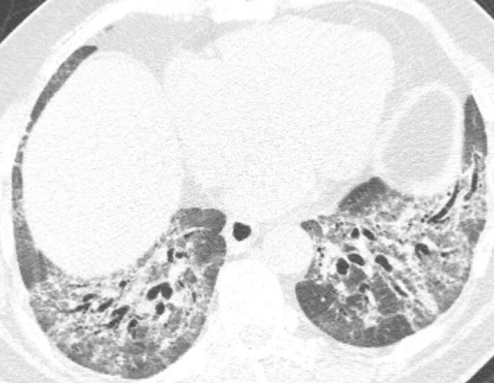Sarkoidoz, silikozis ve HP'de irregüler lineer patern izlenir [3, 4]. OİP tipi fibroziste bazen izlenmekle beraber baskın patern bal peteği ve retikülasyondur (Resim 13). Organize pnömonide düzensiz kalın perilobüler patern şeklinde görülebilir [26].



Resim 13. Lineer patern. (A) İPF'li olguda fibrozisin eşlik ettiği irregüler interlobüler septal kalınlaşmaya bağlı lineer patern görünümü. (B) Lenfanjitik metastazlı olguda belirgin nodüler kalınlaşmanın eşlik ettiği düzensiz interlobüler septal kalınlaşmanın oluşturduğu lineer patern görünümü mevcut. İPF, idiyopatik pulmoner fibrozis.



Resim 14. Traksiyon bronşektazisi. MINİP tekniği ile elde olunmuş sagittal reformat görüntüde OİP tipi fibrozisli olguda irregüler yaygın traksiyon bronşektazileri ve eşlik eden bal peteği ile uyumlu subplevral kistler izleniyor. OİP, olağan interstisyel pnömoni.



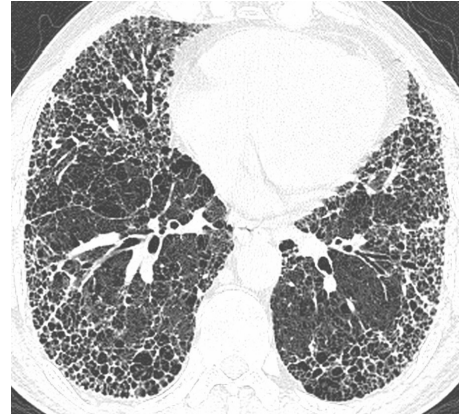
Resim 15. NSİP tipi fibrozisli olguda santralden perifere devam eden düzgün traksiyon bronşektazileri ve eşlik eden baskın buzlu cam alanları izleniyor. NSİP, non-spesifik interstisyel pnömoni.

5. Traksiyon Bronşektazisi

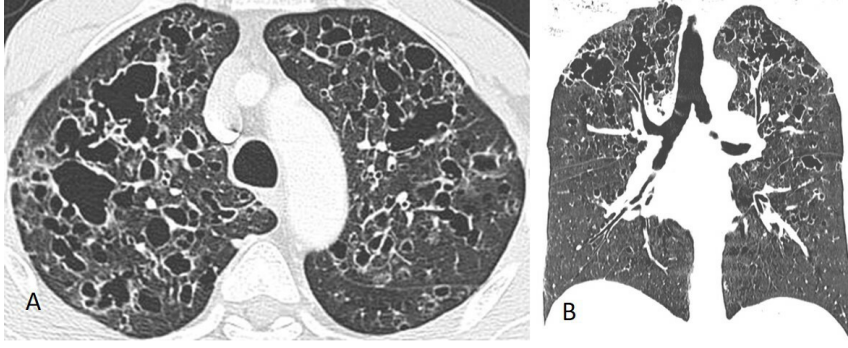
Fibrozise bağlı olarak bronş çevresindeki retraktıl fibrotik dokunun oluşturduğu bronşiyal dilatasyondur. Çoğunlukla irregüler olup retiküler paternle beraberlik gösterir. Periferik bronşiyoler tutulumda traksiyon bronşiyolektazisi şeklinde görülür. OİP tipi fibroziste peripherel bölgede irregüler ve variköz görünümündedir. Bal peteği ile ayırım bazen güç olabilir. Bu durumda MİNİP tekniği kullanarak BT görüntülerini değerlendirmek ayırırda yardımcı olabilir (Resim 14). Son dönem sarkoidoz, fibrotik HP ve NSİP gibi durumlarda bal peteği olmadan traksiyon bronşektazisi görülebilir. NSİP’de OİP fibrozisine göre çoğunlukla daha düzgün ve santralden perifere doğru uzanan dilate bronşiyal yapılar şeklindedir (Resim 15) [27]. Selüler NSİP ve bazı inflamatuvar hastalıklar traksiyon bronşektazisine benzer bronşiyal dilatasyon görünümü oluşturabilir. Bu tip tutulumda dilatasyonun olduğu bölgede inflamasyona bağlı yaygın buzlu cam ya da konsolidasyon mevcut olup tedavi sonrası bu bronşiyal dilatasyon normale dönebilir.

6. Bal Peteği Akciğer

Bal peteği akciğer alveolar destrüksiyon ve bronşektazi oluşturan yaygın interstisyel fibrozise sekonder oluşan görünümüdür. Bal peteği oluşturan kistler çoğunlukla 3-10 mm çapında, birbirleri ile yakın komşulukta olan ve belirgin duvara sahip içi hava dolu kistik yapılar şeklinde görülür [13]. Bazen 2,5 cm çapa kadar büyüyebilir. Çoğunlukla retikülasyon ve traksiyon bronşektazisi ile beraberlik gösterir. **OİP başta olmak üzere fibrotik akciğer hastalıklarının en önemli komponentidir. Çoğunlukla peripherel ve subplevral yerleşim gösterirler.** Genellikle ortak duvarı paylaşan çok sıralı kistik yapılar şeklinde olmakla beraber erken dönemde tek sıralı az sayıda kistler şeklinde görülebilir. Paraseptal amfizem ve yaygın traksiyon bronşektazileri ile karışabilir. Amfizemde tek sıralı ve üst lob ağırlıklı görünüm ve çoğunlukla daha büyük boyut ayırırda yardımcı bulgulardır. Bazal, peripherel ve subplevral yerleşimli bal peteği, alternatif tanıyı destekleyecek başka bulguların olmaması durumunda idiyopatik pulmoner fibrozis (İPF) için en önemli tanı koydurucu bulgudur (Resim 16). İPF dışında romatoid artrit başta olmak üzere bağ dokusu hastalıkları, fibrotik NSİP, sarkoidoz, fibrotik



Resim 16. Bal peteği akciğer. İPF tanılı olguda her iki akciğerde OİP tipi fibrozis ile uyumlu subplevral ve alt lob ağırlıklı yaygın bal peteği görünümü görülüyor. İPF, idiyopatik pulmoner fibrozis; OİP, olağan interstisyel pnömoni.



Resim 17. Langerhans hücreli histiositoz. (A) Aksiyal ve (B) koronal reformat BT görüntülerde her iki akciğerde üst lob ağırlıklı ve birbirine birleşme gösteren düzensiz sınırlı hava kistleri izleniyor. Kostofrenik sinüslerin etkilenmemesi ayırıcı tanıda önemli bir bulgudur. BT, bilgisayarlı tomografi.

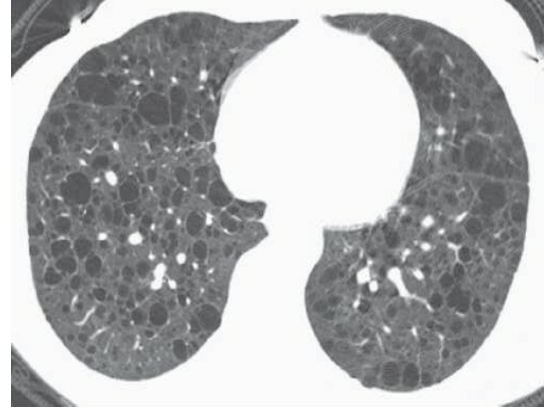
HP, vaskülitler, ilaç reaksiyonları ve asbestozis gibi hastalıklarda bal peteği görülebilir [28, 29].

7. Hava Kisti

Akciğerde duvar kalınlığı 2 mm veya daha ince olan yuvarlak veya irregüler şekilli hava içeren lezyon olarak tanımlanmaktadır. Bül, pnömotosel ve bal peteği akciğer de hava kistleri tanımlamasına girmekle beraber kistik akciğer hastalıkları ayrı grup olarak kabul edilmektedir. **Langerhans hücreli histiositoz (LHH), lenfanjiyoleiomyomatozis (LAM) ve lenfositik interstisyel pnömoni (LİP) kistik akciğer hastalıklarının büyük kısmından sorumludur [30].**

Langerhans hücreli histiositoz çoğunlukla erkeklerde ve sigara içenlerde görülür. Üst lob ağırlıklı tutulum göstermesi ve kostofrenik sinüslerin etkilenmemesi tipik özelliğidir. Başlangıçta nodül ve kistler beraberlik göstererek zamanla düzensiz sınırlı ve birbirine birleşme eğiliminde olan kistler ortaya çıkar. Kistler ince veya kalın duvarlı olabilir (**Resim 17**) [31].

Lenfanjiyoleiomyomatozis sporadik olarak ya da tüberoskleroz ile beraberlik gösterebilir. Çoğunluğu doğurganlık dönemi kadınlardan oluşur. LAM'de kistler diffüz dağılımlı olup LHH ile kıyaslandığında yuvarlak ve daha dü-



Resim 18. Lenfanjiyoleiomyomatozis. Her iki akciğerde simetrik ve düzgün sınırlı yaygın hava kistleri görülüyor.

gün şekillidir (**Resim 18**). Eşit zonal tutulum izlenir. Şiloz plevral sıvı ve pnömotoraks görülebilir [32].

Lenfositik interstisyel pnömoni Sjögren sendromu, AIDS ve sistemik hastalıklarla beraber görülebilir. Kistler daha seyrek olup alt loblarda yerleşmeye eğilimlidir. Nodüller, buzlu cam ve septal kalınlaşmalar eşlik edebilir.

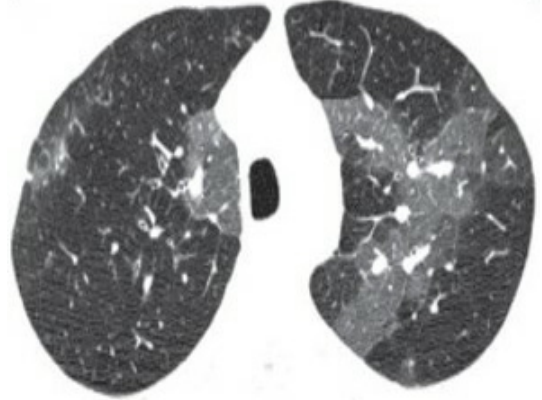
Hipersensitivite pnömonisi, deskamatif interstisyel pnömoni (DİP), amiloidoz ve hafif zincir hastalığı, kistik metastazlar ve Birt-Hogg-Dube sendromu hava kistlerinin görüldüğü diğer hastalıklardır.

8. Mozaik Perfüzyon ve Atenüasyon

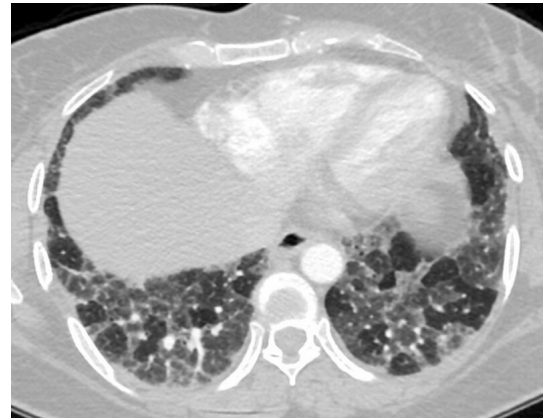Akciğerde hava yolu hastalıkları ve pulmoner vasküler hastalıklar pulmoner perfüzyonda azalmaya yol açarak YÇBT görüntülerde mozaik perfüzyon görünümüne yol açmaktadır. Bu alanlar normal akciğere göre daha düşük dansiteli alanlar şeklinde izlenmektedir. Mozaik perfüzyon ya da mozaik oligeminin nedeni hava yolu hastalıklarında hava yolu daralması veya tıkanmasına bağlı olarak hava hapsi ve hipoventilasyon oluşması ve buna bağlı refleks vazokonstriksiyonun gelişimidir. Pulmoner vasküler hastalıklarda ise damar daralması veya tıkanması pulmoner perfüzyonda azalma oluşturarak mozaik perfüzyon görünümüne yol açmaktadır. Mozaik perfüzyon oluşturan en sık hava yolu hastalıkları bronşiyolitits obliterans, HP, sarkoidoz, bronşektazi, astım ve vaskülit olarak sayılabilir. Pulmoner emboli ve pulmoner hipertansiyon mozaik perfüzyona yol açan en sık vasküler hastalıklardır. Mozaik perfüzyon durumlarında perfüzyon azalan bölgelerde genellikle damar çapı normale göre daha incedir (Resim 19). Bazı durumlarda inspiyum fazına ek olarak ekspiyum fazında alınan YÇBT görüntüler vasküler hastalık ile hava yolu hastalığına bağlı tutulumu ayırırda yol gösterici olmaktadır. Ekspiyumda patolojik alanların belirginleşmesi hava yolu hastalığı tutulumunu, dansite farkının kaybolması ise vasküler hastalık tutulumunu düşündürür [33].

Bazı durumlarda YÇBT görüntülerde buzlu cam ya da mozaik perfüzyon ayırımının kesin yapılamadığı heterojen görünüm ile karşılaşmaktadır. Bu tip patern mozaik attenuasyon olarak isimlendirilmektedir. **Mozaik atenüasyon, buzlu cam ya da mozaik perfüzyona sekonder gelişebilen görünümü kapsayan bir terimdir [34].** Buzlu cam ve mozaik perfüzyonun bir arada görüldüğü mikst infiltratif ve obstrüktif durumlarda üç dansite işareti ya da eski adıyla head-cheese sign denilen patern

izlenir. HP, sarkoidoz, atipik pnömoniler, RB-ILD, DİP ve LİP gibi hastalıklar bu görünüme yol açmaktadır. Burda buzlu cam, normal akciğer ve hava hapsi 3 farklı dansiteyi göstermektedir (Resim 20) [35].



Resim 19. Mozaik perfüzyon görünümü. Kronik pulmoner tromboembolili olguda her iki akciğerde perfüzyon defektine bağlı yaygın düşük dansiteli alanlar dikkati çekiyor. Bu alanlarda pulmoner damar çapları belirgin azalmış olarak izleniyor. Rölatif yüksek dansiteli normal alanlarda pulmoner damarlar belirgin izleniyor.



Resim 20. Üç dansite işareti. Fibrotik HP'li olguda her iki akciğer alt loblarda obstrüktif tutulumla bağlı düşük dansiteli alanlar, normal parankim alanları ve infiltratif tutulumla bağlı buzlu cam alanları bir arada görülüyor. HP, hipersensitivite pnömonisi.

Çıkar Çatışması

Yazar bu makale ile ilgili olarak herhangi bir çıkar çatışması bildirmemiştir.

Kaynaklar

- [1]. Griffin CB, Primack SL. High-resolution CT: normal anatomy, techniques, and pitfalls. *Radiol Clin North Am* 2001; 39: 1073-90. [\[CrossRef\]](#)
- [2]. Hansell DM. Thin-section CT of the lungs: the Hinterland of normal. *Radiology* 2010; 256: 695-711. [\[CrossRef\]](#)
- [3]. Webb WR. High-resolution CT of the lung parenchyma. *Radiol Clin North Am* 1989; 27: 1085-97. [\[CrossRef\]](#)
- [4]. Zerhouni E. Computed tomography of the pulmonary parenchyma. An overview. *Chest* 1989; 95: 901-7. [\[CrossRef\]](#)
- [5]. Weibel ER. Fleischner Lecture. Looking into the lung: what can it tell us? *AJR Am J Roentgenol* 1979; 133: 1021-31. [\[CrossRef\]](#)
- [6]. Murata K, Takahashi M, Mori M, Shimoyama K, Nitta N, Mishina A, et al. Peribronchovascular interstitium of the pulmonary hilum: normal and abnormal findings on thin-section electron-beam CT. *AJR Am J Roentgenol* 1996; 166: 309-12. [\[CrossRef\]](#)
- [7]. Webb WR. Thin-section CT of the secondary pulmonary lobule: anatomy and the image--the 2004 Fleischner lecture. *Radiology* 2006; 239: 322-38. [\[CrossRef\]](#)
- [8]. Engeler CE, Tashjian JH, Trenkner SW, Walsh JW. Ground-glass opacity of the lung parenchyma: a guide to analysis with high-resolution CT. *AJR Am J Roentgenol* 1993; 160: 249-51. [\[CrossRef\]](#)
- [9]. Remy-Jardin M, Remy J, Giraud F, Watinne L, Gosselin B. Computed tomography assessment of ground-glass opacity: semiology and significance. *J Thorac Imaging* 1993; 8: 249-64. [\[CrossRef\]](#)
- [10]. Lee KN, Yoon SK, Sohn CH, Choi PJ, Webb WR. Dependent lung opacity at thin-section CT: evaluation by spirometrically-gated CT of the influence of lung volume. *Korean J Radiol* 2002; 3: 24-9. [\[CrossRef\]](#)
- [11]. Johkoh T, Itoh H, Müller NL, Ichikado K, Nakamura H, Ikezoe J, et al. Crazy-paving appearance at thin-section CT: spectrum of disease and pathologic findings. *Radiology* 1999; 211: 155-60. [\[CrossRef\]](#)
- [12]. Murayama S, Murakami J, Yabuuchi H, Soeda H, Masuda K. "Crazy paving appearance" on high resolution ct in various diseases. *J Comput Assist Tomogr* 1999; 23: 749-52. [\[CrossRef\]](#)
- [13]. Hansell DM, Bankier AA, MacMahon H, McLoud TC, Müller NL, Remy J. Fleischner Society: glossary of terms for thoracic imaging. *Radiology* 2008; 246: 697-722. [\[CrossRef\]](#)
- [14]. Primack SL, Hartman TE, Lee KS, Müller NL. Pulmonary nodules and the CT halo sign. *Radiology* 1994; 190: 513-5. [\[CrossRef\]](#)
- [15]. Kim SJ, Lee KS, Ryu YH, Yoon YC, Choe KO, Kim TS, et al. Reversed halo sign on high-resolution CT of cryptogenic organizing pneumonia: diagnostic implications. *AJR Am J Roentgenol* 2003; 180: 1251-4. [\[CrossRef\]](#)
- [16]. Gruden JF, Webb WR, Naidich DP, McGuinness G. Multinodular disease: anatomic localization at thin-section CT--multireader evaluation of a simple algorithm. *Radiology* 1999; 210: 711-20. [\[CrossRef\]](#)
- [17]. Lee KS, Kim TS, Han J, Hwang JH, Yoon JH, Kim Y, et al. Diffuse micronodular lung disease: HRCT and pathologic findings. *J Comput Assist Tomogr* 1999; 23: 99-106. [\[CrossRef\]](#)
- [18]. Akira M. High-resolution CT in the evaluation of occupational and environmental disease. *Radiol Clin North Am* 2002; 40: 43-59. [\[CrossRef\]](#)
- [19]. Lynch DA, Webb WR, Gamsu G, Stulberg M, Golden J. Computed tomography in pulmonary sarcoidosis. *J Comput Assist Tomogr* 1989; 13: 405-10. [\[CrossRef\]](#)
- [20]. Traill ZC, Maskell GF, Gleeson FV. High-resolution CT findings of pulmonary sarcoidosis. *AJR Am J Roentgenol* 1997; 168: 1557-60. [\[CrossRef\]](#)
- [21]. Colby TV, Swensen SJ. Anatomic distribution and histopathologic patterns in diffuse lung disease: correlation with HRCT. *J Thorac Imaging* 1996; 11: 1-26. [\[CrossRef\]](#)
- [22]. Gruden JF, Webb WR, Warnock M. Centrilobular opacities in the lung on high-resolution CT: diagnostic considerations and pathologic correlation. *AJR Am J Roentgenol* 1994; 162: 569-74. [\[CrossRef\]](#)
- [23]. Abbott GF, Rosado-de-Christenson ML, Rossi SE, Suster S. Imaging of small airways disease. *J Thorac Imaging* 2009; 24: 285-98. [\[CrossRef\]](#)
- [24]. Eisenhuber E. The tree-in-bud sign. *Radiology* 2002; 222: 771-2. [\[CrossRef\]](#)
- [25]. Zerhouni EA, Naidich DP, Stitik FP, Khouri NF, Siegelman SS. Computed tomography of the pulmonary parenchyma. Part 2: interstitial disease. *J Thorac Imaging* 1985; 1: 54-64. [\[CrossRef\]](#)
- [26]. Ujita M, Renzoni EA, Veeraraghavan S, Wells AU, Hansell DM. Organizing pneumonia: perilobular pattern at thin-section CT. *Radiology* 2004; 232: 757-61. [\[CrossRef\]](#)

- [27]. Westcott JL, Cole SR. Traction bronchiectasis in end-stage pulmonary fibrosis. *Radiology* 1986; 161: 665-9. [\[CrossRef\]](#)
- [28]. Arakawa H, Honma K. Honeycomb lung: history and current concepts. *AJR Am J Roentgenol* 2011; 196: 773-82. [\[CrossRef\]](#)
- [29]. Genereux GP. The end-stage lung: pathogenesis, pathology, and radiology. *Radiology* 1975; 116: 279-89. [\[CrossRef\]](#)
- [30]. Naidich DP. High-resolution computed tomography of cystic lung disease. *Semin Roentgenol* 1991; 26: 151-74. [\[CrossRef\]](#)
- [31]. Abbott GF, Rosado-de-Christenson ML, Franks TJ, Frazier AA, Galvin JR. From the archives of the AFIP: pulmonary Langerhans cell histiocytosis. *Radiographics* 2004; 24: 821-41. [\[CrossRef\]](#)
- [32]. Avila NA, Dwyer AJ, Rabel A, Moss J. Sporadic lymphangioleiomyomatosis and tuberous sclerosis complex with lymphangioleiomyomatosis: comparison of CT features. *Radiology* 2007; 242: 277-85. [\[CrossRef\]](#)
- [33]. Webb WR. High-resolution computed tomography of obstructive lung disease. *Radiol Clin North Am* 1994; 32: 745-57. [\[CrossRef\]](#)
- [34]. Stern EJ, Swensen SJ, Hartman TE, Frank MS. CT mosaic pattern of lung attenuation: distinguishing different causes. *AJR Am J Roentgenol* 1995; 165: 813-6. [\[CrossRef\]](#)
- [35]. Chung MH, Edinburgh KJ, Webb EM, McCowin M, Webb WR. Mixed infiltrative and obstructive disease on high-resolution CT: differential diagnosis and functional correlates in a consecutive series. *J Thorac Imaging* 2001; 16: 69-75. [\[CrossRef\]](#)

Eđitici Noktalar

Sayfa 2

Hilustan bařlayan ve periferde alveolar duktus ve keseciklere uzanan peribronkovasküler interstisyum ve sentrilobüler interstisyum beraber aksiyal lif sistemi olarak isimlendirilmektedir.

Sayfa 2

Sekonder pulmoner lobül, bađ dokusu septasıyla sınırlanan akciđer yapısının en küçük birimini ifade eder.

Sayfa 4

Buzlu cam ile beraber retiküler patern görülmesi kaldırım taşı görünümü (crazy-paving) oluşturur.

Sayfa 5

Dađılım paterni olarak nodüller perilenfatik, sentrilobüler ya da rastgele (random) şeklinde olabilir.

Sayfa 6

Retiküler patern intralobüler interstisyel kalınlaşma sonucu görülen ve ađsı görünümüne yol açan 10 mm'den küçük intralobüler ince çizgilenmeler şeklindedir.

Sayfa 7

Lineer patern sekonder pulmoner lobülü çevreleyen interstisyumda kalınlaşmaya bađlı olarak interlobüler septal kalınlaşma şeklinde görülen paterndir.

Sayfa 8

Fibroze bađlı olarak bronř çevresindeki retraktil fibrotik dokunun oluşturduđu bronřiyal dilatasyondur.

Sayfa 8

OİP bařta olmak üzere fibrotik akciđer hastalıklarının en önemli komponentidir. Çođunlukla periperal ve subplevral yerleşim gösterirler.

Sayfa 9

Langerhans hücreli histiositoz (LHH), lenfanjioleiyomyomatozis (LAM) ve lenfositik interstisyel pnömoni (LİP) kistik akciđer hastalıklarının büyük kısmından sorumludur.

Sayfa 10

Mozaik atenüasyon, buzlu cam ya da mozaik perfüzyona sekonder gelişebilen görünümü kapsayan bir terimdir

Çalışma Soruları

1. Sekonder pulmoner lobül ile ilgili olarak aşağıdakilerden hangisi yanlıştır?
 - a. Akciğerin bağ dokusu septasıyla çevrili en küçük birimdir.
 - b. Santralinde pulmoner arter ve bronşiyol yer alır.
 - c. İnterlobüler septa ile çevrenmiştir.
 - d. Çapları çoğunlukla 1 cm altındadır.
 - e. Çok yüzlü şekillidirler.
2. Aşağıdakilerden hangisi perilenfatik dağılımlı nodüller hastalık için önemli bir bulgu olarak kabul edilir?
 - a. Hipersensitivite pnömonisi
 - b. Sarkoidoz
 - c. Tüberküloz
 - d. Histiositoz
 - e. Mikotik enfeksiyonlar
3. Sjögren sendromu ile beraber görülebilen kistik akciğer hastalığı aşağıdakilerden hangisidir?
 - a. DİP
 - b. RB-ILD
 - c. LİP
 - d. LAM
 - e. LHH
4. Bal peteği akciğer ile ilgili olarak aşağıdakilerden hangisi yanlıştır?
 - a. OİP tipi fibrozis dışında görülmez.
 - b. Kistler çoğunlukla 3-10 mm arasındadır.
 - c. Kistler genellikle çok sıralı ve ortak duvarı paylaşan yapılar şeklindedir.
 - d. Çoğunlukla periferik ve subplevral yerleşimlidir.
 - e. İPF tanısında en önemli bulgudur.
5. Üç dansite işareti aşağıdaki hastalıklardan hangisinde görülebilir?
 - a. LAM
 - b. Silikozis
 - c. İPF
 - d. Lenfoma
 - e. HP