

Eozinofilik Akciğer Hastalıkları

Eosinophilic Lung Diseases

Gonca Erbaş^{ID}

ÖĞRENME HEDEFLERİ

- Eozinofilik akciğer hastalıklarının tanımlanabilmesi, sınıflandırılabilmesi
- Temel klinik ve laboratuvar bulgularının bilinmesi, bu bulguların radyolojik bulgular ile birlikte yorumlanabilmesi
- Eozinofilik akciğer hastalıklarında altta yatan nedene yönelik radyolojik ve klinik ipuçlarının bilinmesi
- Eozinofilik akciğer hastalıklarının akciğer dışı, sistemik tutulum alanlarının ve bu alanlarda aranabilecek radyolojik bulguların anlaşılması
- Ayırıcı tanı yapılabilmesi

Erbaş G. Eosinophilic Lung Diseases. *Trd Sem* 2024;12(1):121-134.

ÖZ

Eozinofilik akciğer hastalıkları, kanda ve veya dokuda eozinofili ve akciğer tutulumu ile giden heterojen bir grup hastalıktır. Nedenleri, hastalığın seyri, prognozu farklı olsa da çoğuna klinik olarak astma eşlik eder ve birbirlerine benzer görüntüleme bulgularıyla giderler. Radyolojik bulgular, başta enfeksiyonlar olmak üzere pek çok klinik durumla benzerlik gösterir. Bu nedenle tanı sıklıkla atlanır ve gecikir. Radyolojik bulgular non-spesifik olsa da radyologların görüntüleme bulgularını bilmesi, ayırıcı tanıda bu grup hastalığın akılda tutulması ve bulguların klinik-laboratuvar bulgularıyla birlikte yorumlanması, tanıya götürülebilir ve hastayı uygun tedaviye yönlendirebilir.

Anahtar Kelimeler: Eozinofilik pnömoni, eozinofilik akciğer hastalığı, bilgisayarlı tomografi, radyolojik görüntüleme

ABSTRACT

Eosinophilic lung diseases represent a diverse spectrum of conditions characterized by peripheral and/or tissue eosinophilia with associated lung involvement. Despite differences in underlying etiology, clinical course, and prognosis, a common clinical accompaniment is asthma, and these diseases often manifest with similar imaging findings. Radiological findings in eosinophilic lung diseases often present a diagnostic challenge due to their non-specific nature, resembling features seen in various clinical conditions, including infections. This similarity frequently results in missed and delayed diagnoses. A focused understanding of the radiologic features of eosinophilic lung diseases is crucial for improving diagnostic accuracy and pre-

Gazi Üniversitesi Tıp Fakültesi, Radyoloji Anabilim Dalı, Ankara, Türkiye

✉ Gonca Erbaş • goncaerbas@gazi.edu.tr

Geliş Tarihi: 20.01.2024 • Kabul Tarihi: 20.03.2024



venting delays in appropriate treatment. By integrating clinical, laboratory, and imaging data, radiologists can enhance their ability to identify these diseases promptly, ultimately improving patient outcomes.

Keywords: Eosinophilic pneumonia, eosinophilic lung disease, computed tomography, chest imaging

GİRİŞ

Eozinofiller, savunma, tamir, homeostazis, rejenerasyon gibi pek çok önemli süreçte rol alan proinflamatuvar lökositlerdir. Örneğin; parazit enfestasyona karşı savunma bunlardan biridir. Bu etki içerdikleri granüler proteinler ve lökotrien salınımı aracılığı ile gerçekleşir. Ancak bu maddelerin konak dokusu üzerinde de hasar yaratma etkisi vardır [1]. Eozinofil ilişkili hastalıklar, eozinofillerin önemli rol oynadığı geniş spektrumlu hastalıkları içerir. **Eozinofilik akciğer hastalığı terimi, pulmoner interstisyum ve hava boşluklarında eozinofil birikimi ile karakterli diffüz parankimal hastalıkla giden bir grup klinik durumu tanımlar. Tanısal kriterler arasında radyografi ya da bilgisayarlı tomografide (BT) parankimal infiltrasyon ile birlikte akciğer dokusunda biyopsi ile doğrulanmış eozinofilik infiltrasyon ve bronkoalveoler lavajda (BAL) eozinofili yer almaktadır [2].** Periferik kanda eozinofili de genellikle bu duruma eşlik eder. Kendi kendini sınırlayan iyi seyirli izole akciğer tutulumundan, ölümcül sonuçları olabilen sistemik ve vaskülitik sendromlara dek farklı klinik süreçler söz konusudur. Eozinofilik akciğer hastalıkları hastalığın başlangıcı ve seyrine göre akut ve kronik olarak, tutulum yaygınlığına göre akciğere sınırlı ya da sistemik olarak sınıflandırılabilir. Altta yatan nedene göre nede-

ni bilinmeyenler (idiyopatik/primer) ve nedeni bilinenler (sekonder) olarak ikiye ayrılır (Tablo 1).

İdiyopatik eozinofilik akciğer hastalıkları; basit pulmoner eozinofili, akut eozinofilik pnömoni (AEP), kronik eozinofilik pnömoni, hipereozinofilik sendrom, eozinofilik granülomatozis ve polianjitis (EGPA) olarak sayılabilir.

Nedeni bilinen eozinofilik akciğer hastalıkları; allerjik bronkopulmoner aspergillozis, ilaç/toksin ilişkili hastalıklar, parazitik ve tropikal pulmoner hastalıklar, mantar ilişkili hastalıklar ve bronkosentrik granülomatozistir.

Bunlar dışında hafif eozinofili ile giden başka klinik durumlar da vardır. Bunlar arasında astma, organize pnömoni, pulmoner fibrozis, kollajen doku hastalıkları, sarkoidoz, mikobakteriyel enfeksiyonlar gibi bazı hastalıklar olsa da bunlar eozinofilik akciğer hastalığı olarak kabul edilmez.

Eozinofilik akciğer hastalıklarının tanısı için periferik kanda eozinofili, BAL sıvısında eozinofili (%10'dan fazla), dokuda (biopsi ile) eozinofili ile birlikte görüntüleme pulmoner opasiteler olması gerekir.

Eozinofili, mutlak eozinofil sayısının $0,5 \times 10^9/L$ 'nin üzerinde ve eozinofil yüzdesinin %6'dan büyük olması durumudur. Hipereozinofili, mutlak eozinofil sayısının $1,5 \times 10^9/L$ 'nin üzerinde olması olarak tanımlanır. $0,5-1,5 \times 10^9/L$ arasındaki değerler hafif eozinofili, $1,5-5 \times 10^9/L$

Tablo 1. Eozinofilik akciğer hastalıklarının sınıflandırması

Nedeni bilinmeyen eozinofilik pnömoniler	Nedeni bilinen eozinofilik pnömoniler
Akciğere sınırlı - Basit pulmoner eozinofili - Akut eozinofilik pnömoni - Kronik eozinofilik pnömoni	Parazitlerle ilişkili eozinofilik pnömoni İlaç/toksin ilişkili eozinofilik pnömoni Allerjik bronkopulmoner aspergillozis Bronkosentrik granülomatozis
Sistemik/vaskülitik - Eozinofilik granülomatozis ve polianjiti - Eozinofilik vaskülit - Hipereozinofilik sendrom	

arası orta ve $5 \times 10^9/L$ 'den büyük değerler şiddetli hipereozinofili olarak tanımlanır. Persistan eozinofili, en az iki test ile saptanan ve en az 4 hafta süren eozinofili durumudur. Alveoler eozinofili BAL sıvısında eozinofil yüzdesinin %25 ve üzerinde olmasıdır. Doku eozinofilisi, doku örneğinde eozinofil yüzdesinin %20 ve üzerinde olması olarak tanımlanır. Patolog tarafından yoğun eozinofil varlığının tanımlanması ve ekstraselüler eozinofil granül proteinlerinin saptanması da doku eozinofilisinin diğer kriterleridir [3].

Basit Pulmoner Eozinofili (Loeffler Sendromu)

Kanda eozinofili ve akciğer parankiminde geçici fokal konsolidasyonlarla gider. İdiyopatik (primer) eozinofilik akciğer hastalıkları başlığı altında ele alınsa da bu tip tablo ile gelen olguların ancak 1/3 kadarı idiyopatiktir. Altından ilaç maruziyeti ve paraziter hastalıklar çıkabilmektedir. Ayrıca mevsimsel özellik göstermekte olup, solunum yoluyla alınan olası antijenler suçlanmaktadır. Klinik olarak olgular asemptomatik olabileceği gibi ateş, öksürük ve hafif derecede nefes darlığı görülebilir. Olguların özgeçmişinde astma ve atopi öyküsü bulunabilir. **Radyolojik olarak iki taraflı gezici, geçici, kendini sınırlayan belirsiz sınırlı, ağırlıklı olarak üst-orta zon ve periferik yerleşimli yamasal konsolidasyonlar görülür. Yamasal konsolidasyon dışında buzlu cam opasiteleri, tek ya da birden fazla büyük nodüller, nodül çevresinde buzlu cam halosu ve bronş duvarlarında kalınlaşma da görülebilir. Nodül ve konsolidasyonlara eşlik eden kavitasyon yoktur. Mediastinal ve hil lenfadenopati ya da plevral efüzyon da görülmez. Radyolojik görünümün ayırıcı tanısında kriptojenik organize pnömoni, multifokal atipik pnömoniler, alveoler kanama yer alır [4]. Prognozu çok iyidir. Hastaların büyük çoğunluğunda yaklaşık 1 aylık bir süreçte hastalık kendiliğinden iyileşir.**

Akut Eozinofilik Pnömoni

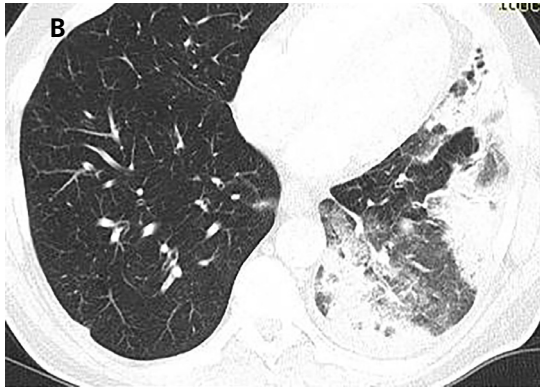
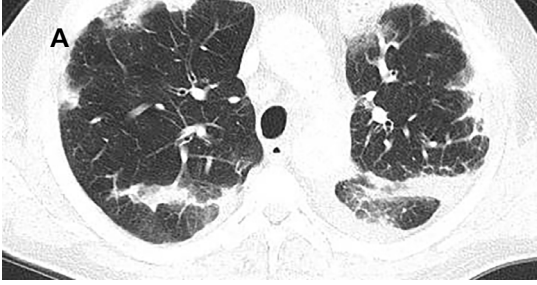Ateş, öksürük, hızla ilerleyen nefes darlığı ve hipoksik solunum yetmezliği kliniği ile giden,

akut seyirli bir hastalıktır. Erkeklerde daha sık görülür. Ortalama tanı yaşı 30'dur. İnsidansı 100.000'de 9,1-11'dir [5, 6]. **Tamamen sağlıklı bir bireyde altta yatan bir neden yokken hızla yoğun bakım takibi gerektiren hipoksik solunum yetmezliğine evrilen febril hastalık varsa AEP akla gelmelidir.** İlk belirtilerin ortaya çıkışı ile hastaneye başvuru arasında geçen süre genellikle 7 gün ve altıdır. AEP sıklıkla atlanan bir tanıdır. Akut solunum sıkıntısı sendromu (ARDS) ve viral enfeksiyonlarla karıştırılır. İdiyopatik kabul edilse de olguların ancak yarısında altta yatan neden saptanamaz. Pek çok yayın tütün kullanımı ile yakın ilişkili olduğunu göstermektedir [7]. Olguların %31 kadarı sigaraya yeni başlayan ya da miktarını artıranlardan oluşur. Bunun dışında amfetamin, kokain gibi madde kullanımı ve akut olarak maruz kalınan ince toz, maytap dumanı, gaz bombası gibi inhalasyonel etkenlerle de ilişkilendirilmektedir. Hızla kötüleşen solunum sıkıntısına eşlik eden BAL'de eozinofili varlığı ile tanı konur. Periferik kanda erken dönemde eozinofili genellikle saptanmazken, ilerleyen dönemde ortaya çıkabilir. Sine ve ark.'nın [7] çalışmasında başlangıçta periferik eozinofili oranı %35 iken, hastane yatışı sırasında bu oranın %72 olduğu saptanmıştır. Steroid tedavisine iyi yanıt verir, hızla ve sekelsiz iyileşir. Histopatolojik olarak diffüz alveol hasarı, alveollerde ve interstisyel alanda eozinofili varlığı görülür. **Radyografik olarak erken dönemde retiküler patern görülür. Birkaç saat ile birkaç gün içinde bilateral yaygın interstisyel opasiteler, alt lob ağırlıklı yamasal konsolidasyon gelişir. Plevral efüzyon sıklıkla (>%75) eşlik eder. BT incelemesinde bilateral konsolidasyon (%55), buzlu cam opasiteleri, eşlik eden interlobüler septal ve peribronkovasküler interstisyel kalınlaşmalar (%90) ve kaldirım taşı görünümü saptanabilir (Resim 1 A, B). Sentriasiner belirsiz sınırlı nodüller görülebilir. Olguların yarısında parankimal lezyonların dağılımı periferik ağırlıklıdır [2, 5]. Hilere ve mediastinal büyümüş lenf nodları görülebilir. Akciğer dışı tutulum yoktur. Tanımlanan radyolojik bulgular hastalığa özgü olmayıp non-spesifiktir. Ayırıcı tanısında ARDS, viral enfeksiyonlar, akut interstisyel pnömoni, hidrostatik ödem gibi farklı klinik durumlar yer alır. Tanı**

için radyolojik bulguların klinik ve laboratuvar bulgularıyla desteklenmesi, BAL'de eozinofilinin gösterilmesi gerekir.

Kronik Eozinofilik Pnömoni

İlk kez 1969'da Carrington ve ark. [8] tarafından tanımlanmıştır. Klinik olarak bir aydan uzun süren bulgular vardır. Hafif derecede nefes darlığı, öksürük, halsizlik, ateş, gece terlemesi, kilo kaybı, diffüz pulmoner infiltrasyonla karakterizedir. Semptomlar hafif ve aralıklı olabileceği gibi ciddi ve nadiren hayatı tehdit edebilecek solunum yetmezliği görülebilir. Non-tropikal bölgelerde sık görülen bir eozinofilik pnömonidir. Genellikle 3.-4. dekatlarda ortaya çıkar. Kadınlarda iki kat daha sık görülür.

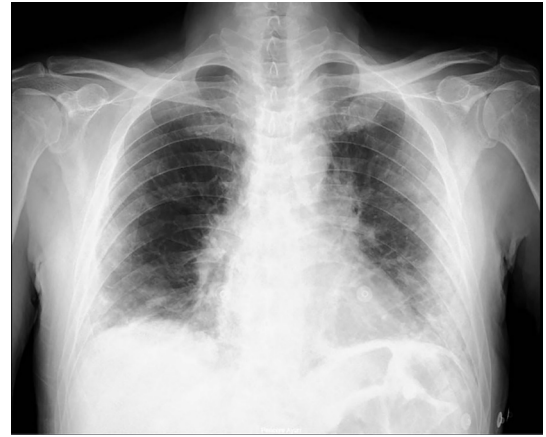

Resim 1. (A, B) Akut eozinofilik pnömoni. Akut solunum sıkıntısı nedeniyle incelenen, periferik eozinofili saptanmayan, BAL'de eozinofili (%60) bulunan 40 yaş erkek olguya ait aksiyel planda BT kesitleri. Her iki akciğerde asimetrik, periferik/subplevral ağırlıklı konsolidasyon, eşlik eden yamasal buzlu cam opasiteleri ve interlobüler septal kalınlaşmalar.

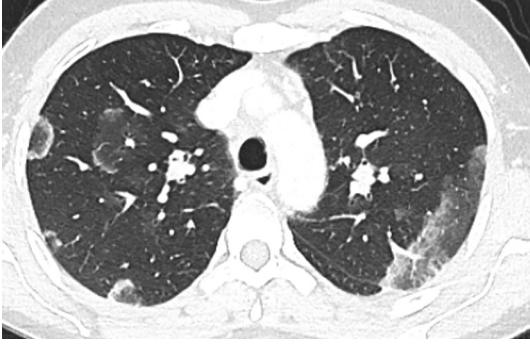BAL, bronkoalveoler lavaj; BT, bilgisayarlı tomografi.

AEP'nin aksine (AEP, öncesinde tamamen normal olan olgularda görülür) olguların %75'inde özgeçmişte astma öyküsü vardır. Alveoller ve interstisyumda başlıca eozinofil ve lenfositlerden oluşan karma inflamatuvar infiltrasyon ve eozinofilden zengin eksuda varlığı ile karakterize, sebebi bilinmeyen kronik bir süreçtir. Olguların %90'ında periferik kanda, %50'sinde balgamda eozinofili vardır. BAL'da eozinofil oranı çoğu kez %40'ın üzerindedir. Olguların %75'inde kanda IgE düzeyleri artmıştır. Steroid tedavisine iyi yanıt verir ve hızla geriler. Steroid bırakıldığında %30-60 oranında nüks görülebilir [4, 9].

Görüntüleme posteroanterior akciğer grafisinde iki taraflı periferik infiltrasyon mevcut olup, bu görünüm pulmoner ödemin "fotografik negatif" olarak tanımlanır (Resim 2). Bu bulgu olguların %25-34 kadarında görülür. Üst lob ağırlıklı tutulum söz konusudur. Konsolidasyonun yanı sıra buzlu cam opasiteleri, ters halo ya da atol bulgusu, kaldırım taşı görünümü, iyileşme döneminde plevraya paralel lineer /bant benzeri opasiteler görülebilir (Resim 3). Hafif derecede plevral efüzyon (%10 olguda) ve lenfadenopati görülebilir. Lezyonlar haftalarca hatta aylarca benzer şekilde kalabilir [10]. Kronik eozinofilik pnömoni ile organize pnömoninin histopatolojik bulguları, klinik bulguları, görüntüleme bulguları ve tedavisi birbirine ben-



Resim 2. Kronik eozinofilik pnömoni. PA akciğer grafisinde; solda ve üst-orta zonlarda ağırlıklı olmak üzere periferik subplevral alanlarda yaygın yamasal radyo-opasiteler. Bu görünüm akciğer ödeminin fotografik negatif olarak nitelendirilir. PA, posteroanterior.



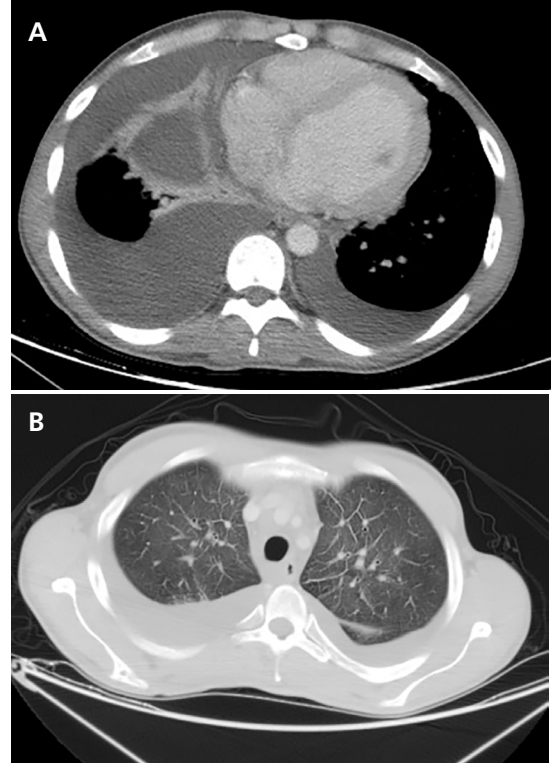
Resim 3. Kronik eozinofilik pnömoni. Üst loblardan geçen toraks BT kesitinde her iki akciğerde periferik subplevral yerleşimli atol (ters halo) bulgusu. BT, bilgisayarlı tomografi.

zer. Kronik eozinofilik pnömoni üst lob ağırlıklı tutulum yaparken, organize pnömoni orta-alt zon ağırlıklı tutulumla gider. Klasik radyolojik bulgular olguların yaklaşık %50'sinde görülür. Tipik bulguların görülmediği ve kanda eozinofilinin zayıf olduğu durumlarda tanı koymak güç olabilir. BAL'de baskın eozinofili, kronik eozinofilik pnömoninin ayırtedici özelliğidir.

İdiyopatik Hipereozinofilik Sendrom

Kanda en az 6 aydır var olan eozinofili ile birlikte dokularda matür eozinofil infiltrasyonu ile karakterize, tutulan doku-organlarda hasarlanma yaratan sistemik bir hastalıktır. Tanım olarak hipereozinofilik sendrom diyebilmek için periferik kanda persistan ve belirgin hipereozinofili kriteri karşılanmalıdır. Doku eozinofilisi ile ilişkili doku/organ hasarı ve işlev bozukluğu bulunmalıdır. Organ hasarına neden olabilecek diğer nedenler dışlanmış olmalıdır [11]. Erkeklerde 7 kat daha sık görülür. Üçüncü-4. dekalarda ortaya çıkar [10]. Klinik olarak astma, halsizlik, öksürük, nefes darlığı gibi non-spesifik bulgular vardır. Kardiyak ve santral sinir sistemi tutulumu mortalite ve morbiditeye yol açabilmektedir. **Olguların %60-75'inde kalp tutulumuna bağlı ciddi kalp fonksiyon bozukluğu görülür. Restriktif kardiyomiyopati yapar. Tüm eozinofilik myokardit olgularının %12,8'i hipereozinofilik sendroma bağlı olarak ortaya çıkmaktadır [12].** Myokardiyumu infiltrate eden eozinofillerin degranülasyonu sonucu açığa

çıkan toksik katyonik proteinlerin oluşturduğu hasar söz konusudur. Myokardiyumda akut nekroz, mural trombüs ve fibrozisle seyreden tutulum paterni görülür. Hipereozinofilik sendromda radyografik olarak akciğerlerde geçici, belirsiz sınırlı-yamasal buzlu cam opasiteleri ve konsolidasyon gibi non-spesifik bulgular görülür. Kardiyak tutulumda kardiyomegali, plevral efüzyon ve ödem görülür (Resim 4). BT'de bilateral periferik ağırlıklı buzlu cam opasiteleri ve konsolidasyon izlenir. İnterlobüler septal kalınlaşmalar görülür (Resim 5). Bunun dışında ağırlıklı olarak periferik akciğer alanlarında perilezyoner buzlu cam halosu içeren belirsiz sınırlı nodüller izlenebilir. Bu nodüllerde nekrotik değişiklikler görülebilir. Pulmoner emboli saptanabilir. Kardiyak tutulumda BT'de myokardiyumda kontrast tutmayan hipodens alanlar, manyetik rezonans görüntüleme de subendokardiyal geç Gadolinium tutulumu, kalp boşluklarında trombüs ve kapak disfonksiyonu

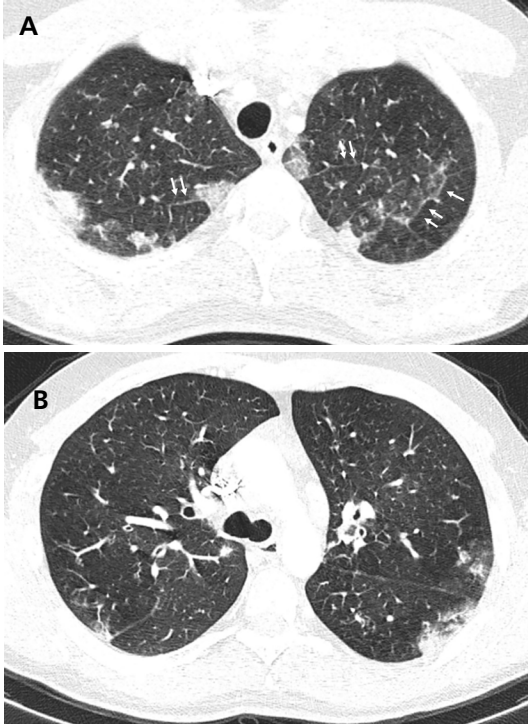


Resim 4. Hipereozinofilik sendromda kalp tutulumu. Sol ventrikül dilate, bilateral masif plevral efüzyon ve pasif ateletazi (A). Her iki üst lobdan geçen aksiyel kesitte interlobüler septal kalınlaşmalar; interstisyel ödem (B).

görülebilmektedir. Prognozu kötüdür. Kortikosteroid yanıtı zayıftır. İki yıllık mortalite oranı %75'tir. Tedavide monoklonal antikorlar ve sitotoksik ajanlar kullanılmaya başlandıktan sonra 3 yıllık mortalite oranı %4'e düşmüştür [9].

Eozinofilik Granüloatozis ve Polianjiit

Eski adıyla Churg-Strauss sendromu olan bu hastalık antinötrofil sitoplazmik antikor (ANCA) ilişkili, küçük damarları etkileyen sistemik bir vaskülitir. İlk kez 1951 yılında tanımlanmıştır [13]. Nekrotizan vaskülit, ekstremitelerde granülom oluşumu ile giden; başta akciğerler, kalp, deri olmak üzere sinir sistemi, gastrointestinal kanal, böbrek tutulumu yapabilen bir çoklu sistem hastalığıdır. En sık tutulan organ akciğerdir. Dördüncü-5. dekatlarda ortaya çıkar. Ortalama görülme yaşı 49'dur. Ka-



Resim 5. Hipereozinofilik sendrom. Üst zondan (A) ve karina düzleminde (B) alınan aksiyel BT kesitlerinde her iki akciğerde periferik subpleval konsolidasyon alanları, eşlik eden buzlu cam opasiteleri ve interlobüler septal kalınlaşma (oklar). BT, bilgisayarlı tomografi.

dın ve erkeklerde eşit oranda görülür. İnsidansı milyonda 0,5-6,8 ve prevalansı milyonda 10,7-13'tür [14].

Tanı için aşağıdaki kriterlerden 4 tanesinin varlığı %85 oranında tanısal duyarlılığa sahiptir;

- Astma varlığı,
- Paranazal sinüs anormallikleri,
- Nöropati,
- %10'un üstünde periferik kan eozinofilisi,
- Akciğerlerde radyografik olarak gezici, geçici radyoopasiteler,
- Biyopside ekstremitelerde eozinofili.

2022 yılında Amerika ve Avrupa Romatoloji Dernekleri'nin yayınladığı kriterlere göre, EGPA tanısı klinik, laboratuvar ve histopatolojik özelliklere dayanan bir puanlama sistemine göre yapılmaktadır (Tablo 2) [15]. Bu tanısal kriterler ve puanlama sistemleri genellikle ilerlemiş hastalık durumunda işe yarar ve biyopsi yapılmadan uygulanamaz. Özellikle erken dönem EGPA hastaları için kullanışlı değildir.

Tablo 2. 2022 American College of Rheumatology/European Alliance of Associations for Rheumatology tarafından yayınlanan EGPA sınıflandırma kriterleri; toplam puanın 6 ve üstü olması durumunda hastalık EGPA olarak sınıflandırılabilir

	Puan
Klinik kriterler	
Obstrüktif hava yolu hastalığı	+3
Nazal polipler	+3
Mononeuritis multipleks	+3
Laboratuvar ve histopatolojik kriterler	
Kanda eozinofil sayısı >1x10 ⁹ /L	+5
Biyopside eozinofil ağırlıklı ekstremitelerde inflamasyon	+2
c-ANCA ya da anti-PR3 antikor pozitifliği	-3
Hematüri	-1

EGPA, eozinofilik granüloatozis ve polianjiit.

Eozinofilik granülomatozis ve polianjiitis, ANCA ile ilişkili olmakla birlikte ANCA negatifliği tanıyı dışlamaz. Olguların %40'ı ANCA (+)'dir. Kardiyak tutulum ANCA (-) olgularda daha sık görülürken, glomerulonefrit, ANCA (+) olgularda daha sık görülür [16]. **Hemen tüm olgularda astma tablosuna eşlik eden belirgin eozinofili vardır. Astma dışında nazal polip, sinüzit gibi alerjik hastalık öyküleri vardır. Öksürük, nefes darlığı, hemoptizi dışında klinik bulgu ve belirtiler arasında diare, deri döküntüsü (palpabl purpura), nöropati (mononöritis multipleks), konjestif kalp yetmezliği vardır. Kalp tutulumu ölümcül seyredebilir. Perikardit, perikardiyal efüzyon, kardiyomegali, myokardit ve enfarkt görülebilir. Tüm eozinofilik myokardit olgularının %19,3'ü EGPA'ya bağlı olarak ortaya çıkmaktadır [12]. Venöz tromboemboli sıklığı artmıştır [17]. Steroide iyi yanıt verir. İnterlökin 5 (IL-5) ve IL-5 reseptörlerini hedefleyen güncel spesifik tedaviler de sözkonusudur. İmmünosupresif ajanlar da tedavide kullanılır. Relaps oranı yüksektir. Olguların %25'inde tedaviye rağmen relaps görülür. Tedavi ile 5 yıl hayatta kalım oranı %60-80'dir. Tedavisiz sağkalım düşük olup, çoğu ölüm ilk bir yılda ve kalp tutulumuyla gerçekleşir [18]. Böbrek tutulumu kötü prognostik faktördür. Diğer kötü prognostik faktörler, 65 yaş üstü olmak, gastrointestinal sistem tutulumu olması, sinonazal tutulum olmaması olarak sayılabilir [2].**

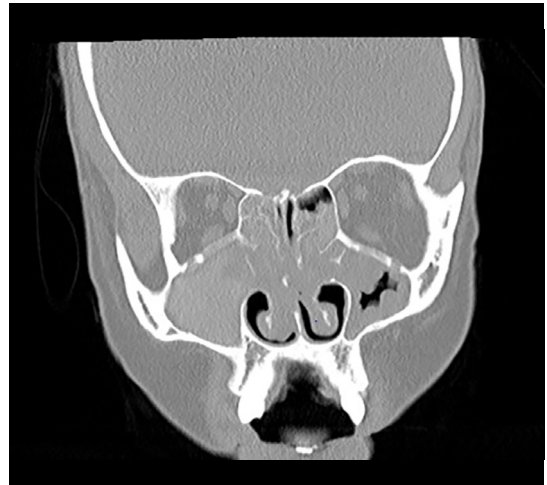
Hastalıkta üç faz tanımlanmıştır;

- Alerjik faz; rinit, sinüzit ve astma ile seyreder.
- Eozinofilik faz; periferik kanda ve dokuda (özellikle akciğer ve gastrointestinal kanalda) eozinofili vardır. Akciğer bulguları basit pulmoner eozinofili ve kronik eozinofilik pnömoniye benzer.

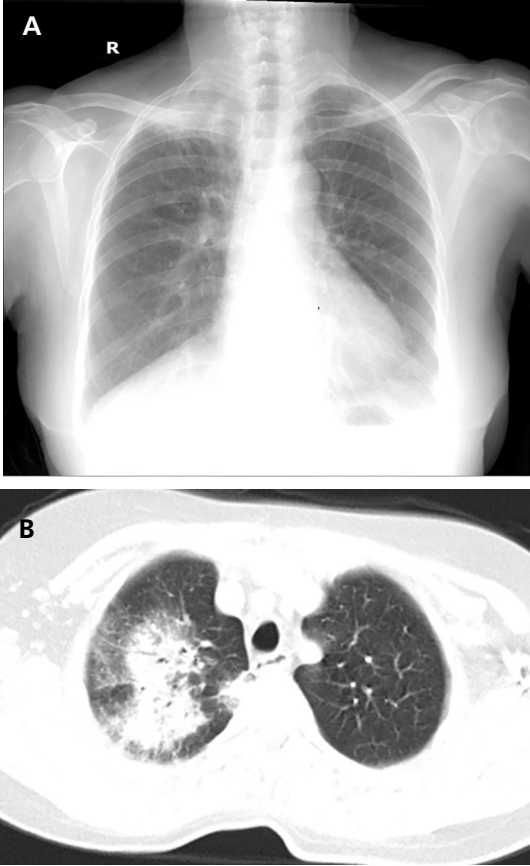
- Sistemik faz ya da küçük damar vaskülitisi; kalp, deri, kas iskelet sistemi, sinir sistemi ve böbrekler tutulabilir. Bu durum eozinofili gelişiminden yıllar sonra ortaya çıkar.

Paranasal sinüsler erken dönemde tutulur. Rekürren rinosinüzit görülür. Paranasal sinüslerde yumuşak doku artımı, sinonazal polipler,

kemik erozyon, mukozal kalınlaşma görülebilir (Resim 6). Akciğerlerde olguların %50-70'inde basit pulmoner eozinofili ve kronik eozinofilik pnömoniye benzer bulgular ortaya çıkar. Bu bulgular eozinofilik ya da vaskülitik/sistemik fazlarda ortaya çıkabilmektedir. **Olguların %40 kadarında pulmoner bulguların ortaya çıkması hastalık evresinin vaskülitik faza geçmesiyle eş zamanlıdır. Radyografik olarak bilateral periferik dağılım gösteren, belirli bir zonu tutma eğilimi göstermeyen konsolidasyon, retikülonodüler opasiteler görülür. BT'de %60 olguda periferik yamasal konsolidasyon, buzlu cam opasiteleri (gezici olabilir), %20 olguda 0,5-3,5 cm boyutlarında nodül ve kitleler görülür (Resim 7). Nodüllerde hava bronkogramı bulgusu görülebilir. Nodüller sentrilobüler yerleşim gösterebilir. Kavitasyon nadir bir durum olup, kaviter nodüllerle giden granülatöz polianjiit ile ayırımı sağlar. %35 olguda bronş duvar kalınlaşması veya bronşektazi, tomurcuklu ağaç görünümü, %5 olguda interlobüler septal kalınlaşmalar (interstisiyel ödeme sekonder olabilir) görülebilir (Resim 8). Plevral efüzyon; kardiyak tutulum ve kalp yetmezliği durumunda sık görülürken, bunun dışında seyrek görülür. Mediastinal ve hiler büyümüş lenf nodları görülebilir [2, 19].**



Resim 6. EGPA. Yirmi iki yaşında kadın hasta. Astma ve alerjik rinit öyküsü var. Koronal planda paranasal sinüs BT'de paranasal sinüslerde, nazal kavitede bilateral yumuşak doku artımı, sinonazal polipozis, sinüsleri çevreleyen kemiklerde erozyon. BT, bilgisayarlı tomografi. EGPA, eozinofilik granülomatozis ve polianjiit.



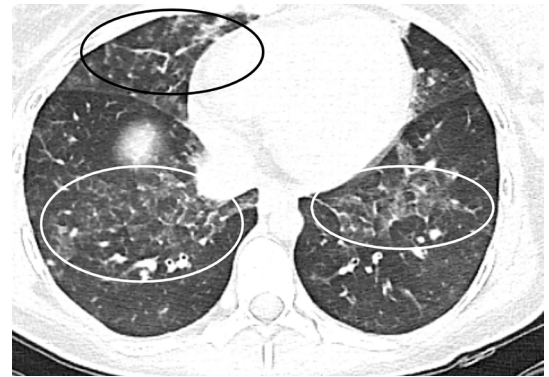Resim 7. EGPA. PA akciğer grafisinde sağ akciğer apeksinde opasite artışı (A). Apikal düzlemden geçen BT kesitinde sağ akciğer üst lob apikal segmentinde hava bronkogramı içeren konsolidasyon ve çevresinde buzlu cam opasiteleri (B). EGPA, eozinofilik granülomatozis ve polianjiit; PA, posteroanterior; BT, bilgisayarlı tomografi.

Sebebi Bilinen Eozinofilik Akciğer Hastalıkları

İlaçlar, eozinofilik akciğer hastalıklarının önemli bir nedenidir. İlaçlar arasında antibiyotikler (penisilin, tetrasiklin, nitrofurantoin) ve non-steroid antiinflatuar ajanlar en sık rastlanan nedenlerdir. Radyolojik bulgular non-spesifik olup, basit pulmoner eozinofili benzeri bulgulardan AEP'de görülenlere benzer bulgulara dek değişebilir [20]. Toksik yağ sendromu, kolza yağının oral alımını takiben ortaya çıkan bir hipereozinofilik sendromdur. L-triptofanın yüksek dozda alınmasını takiben ortaya çıkan eozinofili ve myalji ile giden sendrom da akciğer tu-

tulumunun da eşlik ettiği ilaç/toksin ilişkili bir diğer eozinofilik akciğer hastalığı örneğidir [2, 9]. Akciğerlerde konsolidasyon, nodüller, büyümüş lenf nodları, plevral efüzyon görülebilir. Belirlenebilen etkene maruziyetin sonlandırılması ve kortikosteroid uygulanmasıyla geriler.

Parazitler sıklıkla basit pulmoner eozinofili benzeri bulgulara neden olur. En sık etkenler Schistosoma, Ascaris, Toxocara, Ancylostoma, Strongyloides türleridir. Sivrisineklerle bulaşan Wuchereria bancrofti ve Brugia malayi türü parazitlere bağlı görülen tropikal pulmoner eozinofili; mikrofilariazisin sık görüldüğü Hindistan, Güney Asya, Güney Amerika gibi bölgelerde görülür. Akciğere ulaşan nematodlara karşı gelişen bir reaksiyonun sonucudur. Akciğer parankiminde ince lineer opasiteler, milimetrik pulmoner nodüller, retikülonodüler opasiteler izlenir. Akciğerde restriksiyon yaratan yoğun fibrozis ile sonuçlanabilir. Uzak doğuda Paragonismus westermani adlı parazite bağlı eozinofilik akciğer hastalığı görülür. Tipik bulgular ateş, halsizlik, kilo kaybı, öksürük, hemoptizidir. BT'de yamasal konsolidasyon, hava ve sıvı içerikli kistik lezyonlar, plevral efüzyon ve pnömotoraks görülebilir [4, 21].

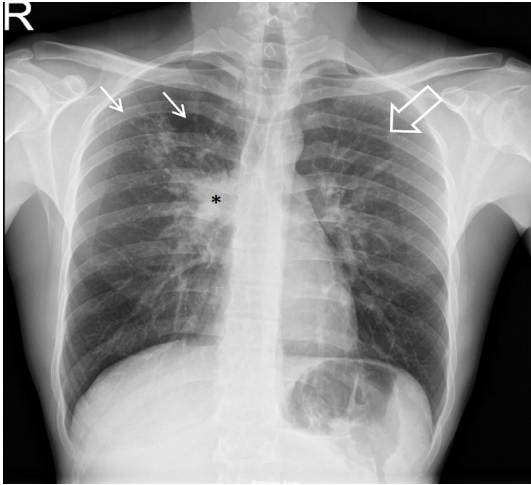


Resim 8. EGPA. Myokard tutulumu gösterilen olguda diafragma kubbesi düzeyinden geçen aksiyel BT kesitinde bilateral yamasal buzlu cam opasiteleri, interlobüler septal kalınlaşmalar, kalp gölgesinde genişleme. EGPA, eozinofilik granülomatozis ve polianjiit; BT, bilgisayarlı tomografi.

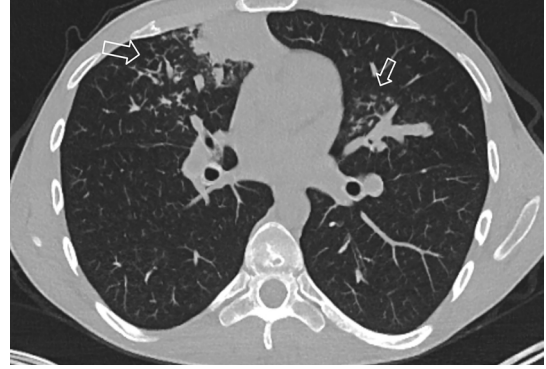
Allerjik Bronkopulmoner Aspergillozis

Trakeobronşiyal ağaçta kolonize olmuş *Aspergillus* türlerinin antijenlerine karşı gelişmiş hipersensitivite reaksiyonunun yol açtığı kompleks bir akciğer hastalığıdır. Gelişmiş ülkelerdeki en sık görülen eozinofilik akciğer hastalığıdır. Erişkin astma olgularının %1-2'sinde, kistik fibrosis olgularının %1-15'inde görülür [22]. Periferik kanda eozinofili ve astma ile birlikte serumda *Aspergillus* spesifik IgE düzeyinde artış, deri testi pozitifliği vardır. Klinik olarak astma tablosu, akut alevlenme döneminde öksürük, balgam, ateş, halsizlik, kilo kaybı görülebilir. **Radyolojik olarak üst zon ve santral ağırlıklı bronşektazi, mukus tıkaçları, atelektazi görülür (Resim 9). Akut atak sırasında konsolidasyon, buzlu cam opasiteleri görülebilir. Senriasiner nodüller ve tomurcuklu ağaç bulgusu izlenebilir (Resim 10). Mukus/debris ile dolu ektatik bronşlar eldiven parmağı görünümünü oluşturabilir. Olguların %30 kadarında impakte sekresyon üzerinde biriken kalsiyum içeriğine bağlı yüksek atenüasyon gösteren dilate bronşlar izlenir (Resim 11). Hastalığın ilerleyen dönemlerinde fibrosis görülebilir [23].**

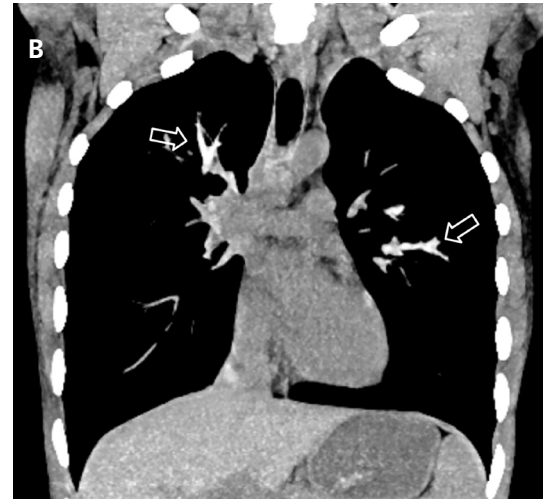
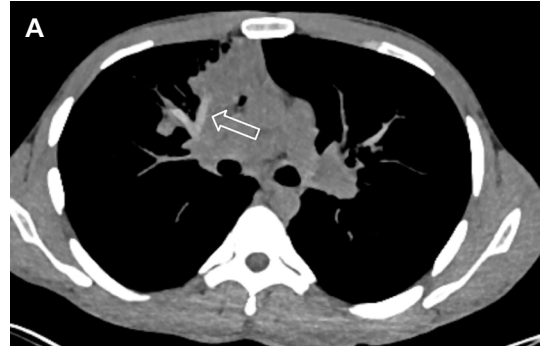EĞİTİCİ
NOKTA



Resim 9. ABPA. PA akciğer grafisinde sağ üst zonda belirsiz sınırlı yamasal/nodüler radyoopasiteler (beyaz oklar). Sağ hilusu kısmen kapatan nodüler radyoopasite (yıldız). Solda ve üst zonda belirgin (boş ok) bilateral bronşektazi ve bronş duvarlarında kalınlaşma. ABPA, allerjik bronkopulmoner aspergillozis; PA, posteroanterior.



Resim 10. ABPA. Aksiyel BT kesitinde her iki akciğerde tomurcuklu ağaç görünümü (oklar). ABPA, allerjik bronkopulmoner aspergillozis; BT, bilgisayarlı tomografi.



Resim 11. ABPA. (A) Kontrastsız toraks BT'de koronal reformat görüntüde hiperdens impakte mukus ve eldiven parmağı görünümü (ok). (B) Kontrastsız toraks BT'de aksiyel kesitte hiperdens impakte mukus ve eldiven parmağı görünümü (oklar). ABPA, allerjik bronkopulmoner aspergillozis; BT, bilgisayarlı tomografi.

Tanımlanan bulgular dışında fungal maruziyete bağlı hipersensitivite pnömonisi, eozinofilik pnömoni ve bronkosentrik granülomatozis bulguları görülebilir.

Bronkosentrik granülomatozis; histolojik olarak küçük bronş ve bronşiyollerin çevresinde nekrotizan granülomatöz inflamasyon görülen bir hastalık olup, hava yolu mukozasının bütünüyle destrüksiyonu ve lümenin nekrotik materyalle dolması ile karakterlidir. Bir tür hipersensitivite reaksiyonudur. Genç hastalarda görülür olguların yarısında periferik eozinofili saptanır. Tüm olguların üçte birini oluşturan astmatik hastalarda bu durum çoğu kez *Aspergillus* ile ilişkili olup, lezyonlarda *Aspergillus* hifleri saptanabilir. Bronkosentrik granülomatozis ayrıca mikobakteriyel enfeksiyonlarda, romatoid artrit gibi non-enfeksiyöz inflamatuvar hastalıklarda ve immünitesi baskılanmış olgularda da görülebilir. Prognozu iyidir. Kendiliğinden sınırlanabilir ya da kortikosteroid uygulaması ile geriler. Radyolojik olarak hacim kaybı, belirsiz sınırlı nodül/kitleler, konsolidasyon, mukus impaksiyonu görülebilir. Bulgular ağırlıklı olarak üst loblarda görülür. Olguların %75'inde tek taraflı, tek ya da birkaç lezyon vardır [10, 24].

SONUÇ

Sonuç olarak, eozinofilik akciğer hastalıkları, eozinofili ve akciğer tutulumuyla giden birbirinden farklı etiyojoloji ve prognoza sahip heterojen bir grup hastalıktır. Bulgular çoğu kez non-spesifiktir. Bu grup hastalıkta görülebilecek bulgu spektrumunun radyologlar tarafından bilinmesi, ayırıcı tanı listesi oluşturulurken akla gelmesi, radyolojik bulgular yorumlanırken klinik ve laboratuvar bulgularının da gözönüne alınması tanı koyma olasılığını artıracaktır.

Çıkar Çatışması

Yazar bu makale ile ilgili olarak herhangi bir çıkar çatışması bildirmemiştir.

Kaynaklar

- [1]. Wechsler ME, Munitz A, Ackerman SJ, Drake MG, Jackson DJ, Wardlaw AJ, et al. Eosinophils in health and disease: a state-of-the-art review. *Mayo Clin Proc* 2021; 96: 2694-707. [\[CrossRef\]](#)
- [2]. Cottin V. Eosinophilic lung diseases. *Immunol Allergy Clin North Am* 2023; 43: 289-322. [\[CrossRef\]](#)
- [3]. Valent P, Klion AD, Roufousse F, Simon D, Metzgeroth G, Leiferman KM, et al. Proposed refined diagnostic criteria and classification of eosinophil disorders and related syndromes. *Allergy* 2023; 78: 47-59. [\[CrossRef\]](#)
- [4]. Katre RS, Sunnapwar A, Restrepo CS, Katabathina VS, Mumbower A, Baxi A, et al. Cardiopulmonary and gastrointestinal manifestations of eosinophil-associated diseases and idiopathic hypereosinophilic syndromes: multimodality imaging approach. *Radiographics*. 2016; 36: 433-51. [\[CrossRef\]](#)
- [5]. Shorr AF, Scoville SL, Cersovsky SB, Shanks GD, Ockenhouse CF, Smoak BL, et al. Acute eosinophilic pneumonia among US Military personnel deployed in or near Iraq. *JAMA* 2004; 292: 2997-3005. [\[CrossRef\]](#)
- [6]. De Giacomo F, Vassallo R, Yi ES, Ryu JH. Acute eosinophilic pneumonia. Causes, diagnosis, and management. *Am J Respir Crit Care Med* 2018; 197: 728-36. [\[CrossRef\]](#)
- [7]. Sine CR, Hiles PD, Scoville SL, Haynes RL, Allan PF, Franks TJ, et al. Acute eosinophilic pneumonia in the deployed military setting. *Respir Med* 2018; 137: 123-8. [\[CrossRef\]](#)
- [8]. Carrington CB, Addington WW, Goff AM, Madoff IM, Marks A, Schwaber JR, et al. Chronic eosinophilic pneumonia. *N Engl J Med* 1969; 280: 787-98. [\[CrossRef\]](#)
- [9]. Bernheim A, McLoud T. A review of clinical and imaging findings in eosinophilic lung diseases. *AJR Am J Roentgenol* 2017; 208: 1002-10. [\[CrossRef\]](#)
- [10]. Jeong YJ, Kim KI, Seo IJ, Lee CH, Lee KN, Kim KN, et al. Eosinophilic lung diseases: a clinical, radiologic, and pathologic overview. *Radiographics* 2007; 27: 617-37. [\[CrossRef\]](#)
- [11]. Valent P, Klion AD, Horny HP, Roufousse F, Gotlib J, Weller PF, et al. Contemporary consensus proposal on criteria and classification of eosinophilic disorders and related syndromes. *J Allergy Clin Immunol* 2012; 130: 607-2. [\[CrossRef\]](#)
- [12]. Techasatian W, Gozun M, Vo K, Yokoyama J, Nagamine T, Shah P, et al. Eosinophilic myocarditis: systematic review. *Heart* 2023. [\[CrossRef\]](#)
- [13]. Churg J, Strauss L. Allergic granulomatosis, allergic angiitis, and periarteritis nodosa. *Am J Pathol* 1951; 27: 277-301. [\[CrossRef\]](#)

- [14]. Dunogué B, Pagnoux C, Guillevin L. Churg-strauss syndrome: clinical symptoms, complementary investigations, prognosis and outcome, and treatment. *Semin Respir Crit Care Med* 2011; 32: 298-309. [\[CrossRef\]](#)
- [15]. Grayson PC, Ponte C, Suppiah R, Robson JC, Craven A, Judge A, et al. 2022 American College of Rheumatology/European Alliance of Associations for Rheumatology Classification Criteria for Eosinophilic Granulomatosis with Polyangiitis. *Ann Rheum Dis* 2022; 81: 309-14. [\[CrossRef\]](#)
- [16]. Cottin V, Bel E, Bottero P, Dalhoff K, Humbert M, Lazor R, et al. Revisiting the systemic vasculitis in eosinophilic granulomatosis with polyangiitis (Churg-Strauss): a study of 157 patients by the Groupe d'Etudes et de Recherche sur les Maladies Orphelines Pulmonaires and the European Respiratory Society Taskforce on eosinophilic granulomatosis with polyangiitis (Churg-Strauss). *Autoimmun Rev* 2017; 16: 1-9. [\[CrossRef\]](#)
- [17]. Allenbach Y, Seror R, Pagnoux C, Teixeira L, Guilpain P, Guillevin L, et al. High frequency of venous thromboembolic events in Churg-Strauss syndrome, Wegener's granulomatosis and microscopic polyangiitis but not polyarteritis nodosa: a systematic retrospective study on 1130 patients. *Ann Rheum Dis* 2009; 68: 564-7. [\[CrossRef\]](#)
- [18]. Bourgarit A, Toumelin PL, Pagnoux C, Cohen P, Mahr A, Guern VL, et al. Deaths occurring during the first year after treatment onset for polyarteritis nodosa, microscopic polyangiitis, and Churg-Strauss syndrome: a retrospective analysis of causes and factors predictive of mortality based on 595 patients. *Medicine (Baltimore)* 2005; 84: 323-30. [\[CrossRef\]](#)
- [19]. Choi YH, Im JG, Han BK, Kim JH, Lee KY, Myoung NH. Thoracic manifestation of Churg-Strauss syndrome: radiologic and clinical findings. *Chest* 2000; 117: 117-24. [\[CrossRef\]](#)
- [20]. Spagnolo P, Bonniaud P, Rossi G, Sverzellati N, Cottin V. Drug-induced interstitial lung disease. *Eur Respir J* 2022; 60: 2102776. [\[CrossRef\]](#)
- [21]. Fiorentini LF, Bergo P, Meirelles GSP, Capobianco J, Mohammed TL, Verma N, et al. Pictorial review of thoracic parasitic diseases: a radiologic guide. *Chest* 2020; 157: 1100-13. [\[CrossRef\]](#)
- [22]. Chabi ML, Goracci A, Roche N, Paugam A, Lupo A, Revel MP. Pulmonary aspergillosis. *Diagn Interv Imaging* 2015; 96: 435-42. [\[CrossRef\]](#)
- [23]. Franquet T, Müller NL, Giménez A, Guembe P, de La Torre J, Bagué S. Spectrum of pulmonary aspergillosis: histologic, clinical, and radiologic findings. *Radiographics* 2001; 21: 825-37. [\[CrossRef\]](#)
- [24]. Ward S, Heyneman LE, Flint JD, Leung AN, Kazerooni EA, Müller NL. Bronchocentric granulomatosis: computed tomographic findings in five patients. *Clin Radiol* 2000; 55: 296-300. [\[CrossRef\]](#)

Eğitici Noktalar

Sayfa 122

Eozinofilik akciğer hastalığı terimi, pulmoner interstisyum ve hava boşluklarında eozinofil birikimi ile karakterli diffüz parankimal hastalıkla giden bir grup klinik durumu tanımlar. Tanısal kriterler arasında radyografi ya da bilgisayarlı tomografide (BT) parankimal infiltrasyon ile birlikte akciğer dokusunda biyopsi ile doğrulanmış eozinofilik infiltrasyon ve bronkoalveoler lavajda (BAL) eozinofili yer almaktadır.

Sayfa 123

Radyolojik olarak iki taraflı gezici, geçici, kendini sınırlayan belirsiz sınırlı, ağırlıklı olarak üst-orta zon ve periferik yerleşimli yamasal konsolidasyonlar görülür. Yamasal konsolidasyon dışında buzlu cam opasiteleri, tek ya da birden fazla büyük nodüller, nodül çevresinde buzlu cam halosu ve bronş duvarlarında kalınlaşma da görülebilir.

Sayfa 123

Tamamen sağlıklı bir bireyde altta yatan bir neden yokken hızla yoğun bakım takibi gerektiren hipoksik solunum yetmezliğine evrilen febril hastalık varsa AEP akla gelmelidir.

Sayfa 123

Radyografik olarak erken dönemde retiküler patern görülür. Birkaç saat ile birkaç gün içinde bilateral yaygın interstisyel opasiteler, alt lob ağırlıklı yamasal konsolidasyon gelişir. Plevral efüzyon sıklıkla (>%75) eşlik eder. BT incelemesinde bilateral konsolidasyon (%55), buzlu cam opasiteleri, eşlik eden interlobüler septal ve peribronkovasküler interstisyel kalınlaşmalar (%90) ve kaldırım taşı görünümü saptanabilir.

Sayfa 124

Görüntülemelerde posteroanterior akciğer grafisinde iki taraflı periferik infiltrasyon mevcut olup, bu görünüm pulmoner ödemin “fotografik negatifi” olarak tanımlanır .

Sayfa 125

Olguların %60-75’inde kalp tutulumuna bağlı ciddi kalp fonksiyon bozukluğu görülür. Restriktif kardiyomiyopati yapar. Tüm eozinofilik myokardit olgularının %12,8’i hipereozinofilik sendroma bağlı olarak ortaya çıkmaktadır.

Sayfa 127

Hemen tüm olgularda astma tablosuna eşlik eden belirgin eozinofili vardır. Astma dışında nazal polip, sinüzit gibi alerjik hastalık öyküleri vardır.

Sayfa 127

Kalp tutulumu ölümcül seyredebilir. Perikardit, perikardiyal efüzyon, kardiyomegali, myokardit ve enfarkt görülebilir. Tüm eozinofilik myokardit olgularının %19,3’ü EGPA’ya bağlı olarak ortaya çıkmaktadır.

Eđitici Noktalar

Sayfa 127

Olguların %40 kadarında pulmoner bulguların ortaya ıkması hastalık evresinin vaskülitik faza gemesiyle eř zamanlıdır. Radyografik olarak bilateral periferel dađılım gsteren, belirli bir zonu tutma eđilimi gstermeyen konsolidasyon, retikülonodüler opasiteler grlr. BT'de %60 olguda periferel yamasal konsolidasyon, buzlu cam opasiteleri (gezici olabilir), %20 olguda 0,5-3,5 cm boyutlarında nodl ve kitleler grlr.

Sayfa 129

Radyolojik olarak st zon ve santral ađırlıklı bronęektazi, mukus tıkaları, atelektazi grlr. Akut atak sırasında konsolidasyon, buzlu cam opasiteleri grlebilir. Senriasiner nodller ve tomurcuklu ađa bulgusu izlenebilir. Mukus/debris ile dolu ektatik bronęlar eldiven parmađı grnm oluřturabilir. Olguların %30 kadarında impakte sekresyon zerinde biriken kalsiyum ieriđine bađlı yksek atenasyon gsteren dilate bronęlar izlenir.

Çalışma Soruları

1. Eozinofilik akciğer hastalıkları için aşağıdakilerden hangisi yanlıştır?
 - a. Klinik olarak astma eşlik edebilir.
 - b. Kalp tutulumu olabilir.
 - c. Akciğerlerde periferik subplevral konsolidasyon görülebilir.
 - d. Yaygın mediastinal ve hiler lenfadenopati ile seyreder.
 - e. Sistemik ve vaskülitik tutulum görülebilir.
2. Akut eozinofilik pnömoni için aşağıdakilerden hangisi yanlıştır?
 - a. Klinik olarak astma ve allerji öyküsü vardır.
 - b. Kalp tutulumu görülmez.
 - c. Akciğere sınırlı tutulum vardır.
 - d. Periferik ağırlıklı parankimal konsolidasyon, interlobüler septal kalınlaşmalar görülebilir.
 - e. Plevral efüzyon görülebilir.
3. “Öncesinde tamamen sağlıklı olan bireylerde görülür. Plevral efüzyon, periferik ağırlıklı konsolidasyon ve buzlu cam opasiteleriyle karakterlidir. Nüks görülmez”. Tanımlanan eozinofilik akciğer hastalığı aşağıdakilerden hangisidir?
 - a. Hipereozinofilik sendrom
 - b. Akut eozinofilik pnömoni
 - c. Kronik eozinofilik pnömoni
 - d. Tropikal pulmoner eozinofili
 - e. Allerjik bronkopulmoner Aspergillozis
4. Hipereozinofilik sendrom için aşağıdakilerden hangisi yanlıştır?
 - a. Belirgin periferik kan ve doku eozinofilisi vardır.
 - b. Akciğerlerde geçici, belirsiz sınırlı-yamasal buzlu cam opasiteleri ve konsolidasyon görülür.
 - c. Akciğerde izole tutulum ile gider.
 - d. Periferik kanda ve dokuda belirgin eozinofili vardır.
 - e. Myokard tutulumu varsa kardiyomegali, plevral efüzyon ve akciğer ödemi izlenebilir.
5. ABPA için aşağıdakilerden hangisi yanlıştır?
 - a. Astma öyküsü vardır.
 - b. Akciğerlerde kalsifiye impakte sekresyon ile dolu bronşlar görülebilir.
 - c. Tomurcuklu ağaç görünümü izlenebilir.
 - d. Eldiven parmağı bulgusu izlenebilir.
 - e. Bronşektazi varlığı ABPA tanısını ekarte ettirir.