TRD 1924 TÜRK RADYOLOJİ DERNEĞİ

DERLEME / REVIEW

DOI: 10.4274/trs.2026.26226
Trd Sem

Karaciğer Bilgisayarlı Tomografisi ve Dual Enerji Bilgisayarlı Tomografi

Computed Tomography of the Liver and Dual energy CT

İlkay Çamlıdağ, Murat Danacı

Ondokuz Mayıs Üniversitesi Tıp Fakültesi, Radyoloji Anabilim Dalı, Samsun, Türkiye

ÖZ

Karaciğer vücudun en büyük solid organı olup neoplastik ve neoplastik olmayan birçok patolojik süreçten etkilenir. Bilgisayarlı tomografi (BT) bu süreçlerin radyolojik değerlendirmesinde en sık kullanılan yöntemlerden biridir. Özellikle neoplastik kezyonların karakterize edilebilmesi için lezyon dinamiklerinin bilinmesi ve çekim protokolünün buna uygun tasarlanması gereklidir. Bu bağlamda bu derlemede karaciğer BT görüntülemede çekim protokollerine, karaciğerin en sık karşılaşılan neoplastik lezyonlarının karakterizasyonu ile ilgili temel ipuçlarına ve dual enerji BT'nin karaciğer görüntülemede kullanım alanlarına yer verilmiştir.

Anahtar Kelimeler: Multidedektör bilgisayarlı tomografi, hepatosellüler karsinom, dual enerji bilgisayarlı tomografi

ABSTRACT

The liver is the largest solid organ and is affected by many neoplastic and non-neoplastic pathological processes. Computed tomography (CT) is one of the most frequently used methods for the radiological evaluation of these processes. Understanding the lesion enhancement dynamics and designing the imaging protocol accordingly is necessary for characterizing neoplastic lesions. In this context, this review discusses imaging protocols in liver CT imaging, key insights into the characterization of the most common neoplastic lesions of the liver, and the applications of dual-energy CT in liver imaging.

Keywords: Multidetector computed tomography, hepatocellular carcinoma, dual energy computed tomography

ÖĞRENME HEDEFLERİ

- Karaciğer trifazik bilgisayarlı tomografide (BT) faz zamanlamaları ve çekim protokollerini öğrenmek.
- Karaciğerde en sık görülen benign ve malign neoplazilerin BT görüntüleme özelliklerini öğrenmek.
- Dual enerji BT temel prensipleri ve karaciğerde kullanım alanlarını öğrenmek.

GİRİŞ

Karaciğerin bilgisayarlı tomografi (BT) görüntülemesinde çekim protokolü klinik endikasyona göre tasarlanmakla beraber hemen hemen her zaman intravenöz (IV) kontrast verilmesi gereklidir ve çoğunlukla multifazik inceleme yapılması gerekir. Karaciğer değerlendirmeye yönelik başlıca endikasyonlar karaciğerde tespit edilen kitlelerin karakterizasyonu, karaciğeri etkileyebilecek diffüz süreçlerde parankimin değerlendirilmesi, cerrahi öncesi değerlendirme, nakil öncesi ve sonrasında hem alıcının hem de vericinin görüntülenmesi, tedavi yanıtı değerlendirme, travma gibi durumlardır. Bu derlemede karaciğerde çekim protokolleri, kontrast optimizasyonu, lezyon karakterizasyonu ve dual enerji BT (DEBT) uygulamalarına değinilecektir.

Yazışma Adresi/Address for Correspondence: Doç. Dr. İlkay Çamlıdağ, Ondokuz Mayıs Üniversitesi Tıp Fakültesi, Radyoloji Anabilim Dalı, Samsun, Türkiye
E-posta: ilkayozaydin@hotmail.com **ORCID ID:** orcid.org/0000-0001-6151-1312
Geliş Tarihi/Received: 04.02.2026 **Kabul Tarihi/Accepted:** 10.03.2026
Epub: 10.03.2026
Cite this article as: Çamlıdağ İ, Danacı M. Computed tomography of the liver and dual energy CT. *Trd Sem.* [Epub Ahead of Print]

Copyright© 2026 Yazar(lar). Türk Radyoloji Derneği adına Galenos Yayınevi tarafından yayımlanmıştır.
Creative Commons Atıf-GayriTicari 4.0 Uluslararası (CC BY-NC 4.0) Uluslararası Lisansı ile lisanslanmış, açık erişimli bir makaledir.

FAZ ZAMANLAMALARI VE ÇEKİM PROTOKOLLERİ

Karaciğer BT görüntülemelerde faz zamanlamalarının mantığının daha iyi anlaşılabilmesi için karaciğerin vaskülarizasyonunun iyi bilinmesi gereklidir. Karaciğer kendine özgü vasküler ağaca sahip olup bunların ikisi kanı karaciğere taşırken diğeri karaciğerden uzaklaştırır. Hepatik arter ve portal ven birbirine paralel seyirli olup kanı karaciğere taşırlar ve ikisinden gelen kan karaciğerin mikrodolaşımı olan sinüzoidlerde karışır ve daha sonra hepatik venler aracılığıyla inferior vena kavaya taşınır [1]. Karaciğer %25 oranında hepatik arterden, %75 oranında portal venden kanlanmaktadır. Bu nedenle kontrastlı görüntülemede karaciğer parankiminde arteryel ve portal faz olmak üzere iki aşamalı opasifikasyon görülür. Arteryel faz hepatik arter ve dallarının görüldüğü faz olup kontrast enjeksiyonundan 15-35 saniye sonra elde edilebilir. Bu fazda hepatik arter ve dalları kontrastlanmakta olup hepatik venlerde antegrad akım henüz yoktur. Arteryel fazın erken ve geç arteryel faz olmak üzere iki alt tipi vardır. Erken arteryel faz kontrast enjeksiyonu sonrası yaklaşık 15-20. saniyede elde edilmekte olup bu fazda kontrast yalnızca arteryel ağaçtadır ve portal venlerde henüz kontrastlanma yoktur. Bu nedenle bu faz yalnızca kanama, diseksiyon, anevrizma, nakil karaciğerde tromboz veya stenoz gibi vasküler yapıları ilgilendiren patolojilerin değerlendirilmesinde kullanılır. Geç arteryel faz ise kontrast enjeksiyonundan 35-45 saniye sonrası elde edilmekte olup başta hepatosellüler karsinom (HSK) olmak üzere hipervasküler kitlelerin değerlendirilmesinde ve travma sonrası vasküler yaralanmaların değerlendirilmesinde kullanılır. Bu fazda portal venlerde az da olsa kontrast görülür ve dalakta zebra paterni izlenir, böbrekler de kortikomedüller fazdadır [2].

EĞİTİCİ NOKTA

EĞİTİCİ NOKTA

Portal faz kontrast enjeksiyonundan 60-80 saniye sonra görülmekte olup portal venler ve karaciğerin pik kontrastlanmaya ulaştığı fazdır. Bu fazda hepatik venlerde antegrad akım görülür, dalakta homojen kontrastlanma izlenir ve böbrekler nefrogram fazındadır. Bu faz karaciğerde metastaz, apse, kist ve HSK yıkanması gibi hipovasküler lezyonların en iyi görüldüğü fazdır. Portal faz aynı zamanda abdominal BT genel görüntülemenin en sık elde edildiği fazdır çünkü solid organlar, bağırsaklar ve vasküler yapılar arasındaki en iyi dengenin olduğu fazdır [3, 4].

Geç faz görüntüler tipik olarak kontrast enjeksiyonundan sonra 2-7. dakikalarda elde edilir. Bu faz fibrozis içeren intrahepatik kolanjiokarsinom (İKK), fibrozis içeren metastazlar, karaciğer sirozundaki fibrozis alanları, fokal nodüler hiperplazi (FNH) fibröz skar değerlendirmesi, HSK yıkanma ve kapsüler kontrastlanmanın değerlendirildiği fazdır (Resim 1) [2, 4, 5].

Kontrastsız görüntüleme, kalsifik lezyonların saptanması ve kemoembolizasyon gibi girişimsel tedavi sonrası embolizan maddenin dağılımını göstermek gibi sınırlı endikasyonlarda kullanılmalıdır [4]. Bunlar haricinde kontrastsız BT'nin ek bir katkısı bulunmamaktadır.

Yukarda bahsedilen fazlar aranılan lezyona veya klinik senaryoya göre tek olarak veya kombinasyon şeklinde kullanılabilir. Örneğin karaciğerde hipovasküler metastazlar aranıyorsa tek başına portal faz inceleme yeterlidir. Hipervasküler lezyonların değerlendirilmesinde geç arteryel faz ve portal faz görüntüler eğer HSK aranıyorsa geç fazın da dahil olduğu trifazik inceleme yapılması gerekir [2, 6].

TRİFAZİK BİLGİSAYARLI TOMOGRAFİDE TEKNİK PARAMETRELER VE KONTRAST OPTİMİZASYONU

Trifazik BT inceleme için çekimin hızlı olmasına, karaciğerde görülen lezyonların karakterize edilebilmesi için maksimum lezyon/karaciğer kontrast oranına ve ince kesit görüntülere

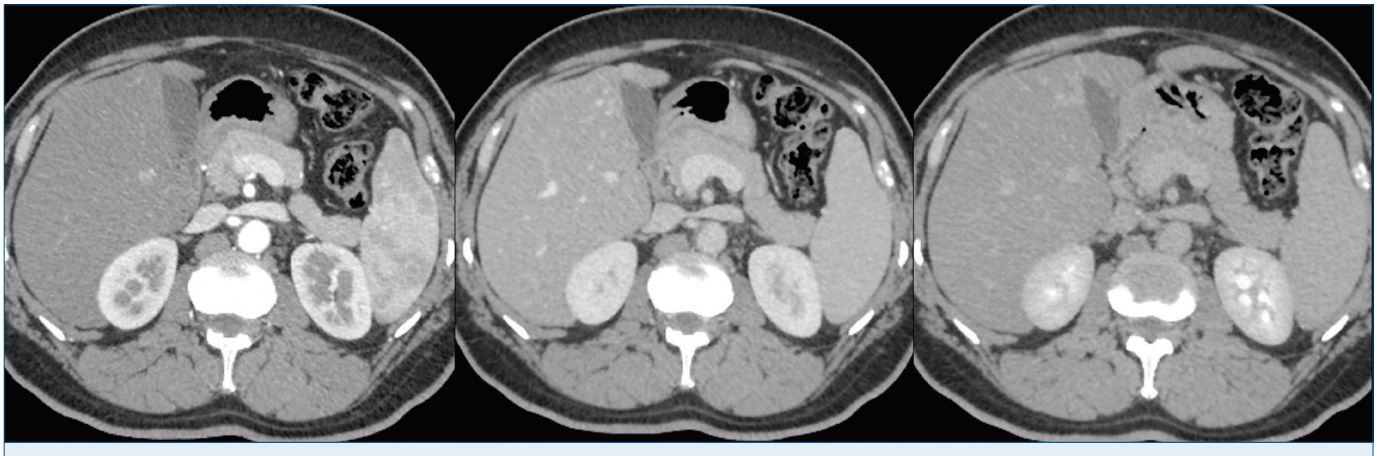

Resim 1. Aksiyel bilgisayarlı tomografi kesitlerinde soldan sağa sırasıyla geç arteryel, portal ve geç faz görüntüler izleniyor. Arteryel fazda aort ve mezenterik damarlarda belirgin kontrastlanma ve dalakta zebra paterni olduğu, böbreklerin ise kortikomedüller fazda olduğu görülüyor. Portal fazda portal damarların maksimum kontrastlanma gösterdiği, dalağın homojen kontrastlandığı ve böbreklerin nefrogram fazında olduğu izleniyor. Geç fazda ise organ kontrastlanmalarının azalıp kontrastın böbrekler tarafından süzülmeye başladığı görülüyor.

ihtiyaç vardır. Karaciğer Görüntüleme Raporlama ve Veri Sistemi (LI-RADS / *Liver Imaging Reporting and Data System*) rehberlerine göre karaciğer görüntüleme için minimum 8 dedektör sıralı BT cihazı gereklidir. Dedektör sıra sayısı arttıkça z aksında daha ince kesitler elde edilerek milimetrenin altında uzaysal rezolüsyon ile izotropik rekonstrüksiyonlar elde edilebilir. Ayrıca çekim süresi de kısaldığı için tek bir nefes tutmada tüm karaciğer kapsanarak volümetrik çekimler elde edilebilir. Kontrast madde olarak ise 300 mgI/mL ve daha yüksek konsantrasyonda iyot içeren iyotlu kontrastın 1.5-2 mL/kg dozda ve 3mL/s ve üzeri enjeksiyon hızında (tercihen 5 mL/s) verilmesi önerilmektedir. Karaciğerde güçlü parankimal kontrastlanma ve hepatik vasküler ağacın kontrastlanması için yüksek dozların hızlı bir şekilde verilmesi gerekmektedir. 3 mL/s'in üzerinde enjeksiyon hızları ile hipervasküler HSK'ları saptama hassasiyeti artmıştır. Arteryel fazda kontrast zamanlamasının ayarlanabilmesi için sabit zaman gecikmesi veya bolus izleme teknikleri kullanılabilir. Bolus izleme ile geç arteryel fazın L1 vertebra, çölyak aks veya diyafragmatik hiatus düzeyinde aorta region of interest (ROI) yerleştirilerek 100-150 HU atenüasyona ulaşıldıktan 15-30 saniye sonra alınması önerilmektedir. Sabit zaman gecikmeli çekimde ise geç arteryel fazın kontrast enjeksiyonundan 35-45 saniye sonra alınması önerilmektedir. Arteryel fazın hangi yöntemle alındığından bağımsız olarak portal faz enjeksiyondan yaklaşık 60-75 saniye sonra sabit zaman gecikmeli olarak elde edilir. Kontrast sonrası 20-50 mL salin ile kontrast ile aynı hızda yıkama önerilir [6, 7-9].

EĞİTİCİ NOKTA

TRİFAZİK BİLGİSAYARLI TOMOGRAFİDE LEZYON KARAKTERİZASYONU İÇİN BULGULAR

Radyolojik görüntüleme sayısının son yıllarda hızlı artışıyla insidental olarak saptanan fokal karaciğer lezyonlarının sayısı da belirgin şekilde artmıştır. Normal bir karaciğerde saptanan lezyonların çoğu bilinen primer bir malignite öyküsü olsa bile benigndir [10]. Bu lezyonların karakterize edilmesi, gereksiz ve zarar verebilecek invaziv işlemlerden kaçınılması açısından, doğru bir şekilde yönetimi için klinik ve laboratuvar parametreleri ile birlikte radyolojik görüntüleme bulguları hayati önem taşır. Bu bölümde karaciğeri tutan neoplastik lezyonların görüntüleme bulgularına değinilecektir.

EĞİTİCİ NOKTA

BENİGN KARACİĞER NEOPLAZİLERİ

Benign lezyonlar çoğunlukla asemptomatik olup rutin görüntülemelerde veya başka sebeplerle yapılan tetkiklerde sıklıkla rastanır. Bazı lezyonlar büyük olduğunda ağrıya sebep olabilir ve kanama ile komplike olabilir.

En sık görülen solid benign karaciğer tümörü hemanjiomlardır (%20) [11, 12]. Hemanjiomlar tek sıra endotelle döşeli kan dolu kavitelerin birleşmesinden oluşur ve hepatik arterden beslenirler. Hemanjiomların çoğu 5 santimden küçük olup kadınlarda daha sık görülür [13]. Hemanjiom çapı 10 cm'nin üzerinde olduğunda dev hemanjiomlar olarak adlandırılırlar ve semptomatik olduğunda cerrahi tedavi gerekebilir [14]. Hemanjiomun en tipik formları kavernöz ve hızlı doluş gösteren hemanjiomlardır.

Kavernöz hemanjiomun tipik BT ve manyetik rezonans (MR) bulgusu arteryel fazda çevresel, kesintili nodüler kontrastlanma ve ilerleyen fazlarda santrale doğru yavaş progresif doluştur (Resim 2) [11, 12]. Diğer tanımlanan bir bulgu da kontrastlanmanın tüm fazlarda arteryel kan havuzu ile izodens olması olsa da [15-17] kan havuzu ile izodens olmayan hemanjiomların varlığı da başka çalışmalarda gösterilmiştir [18-20].

Hızlı doluş gösteren veya kapiller hemanjiomlar genellikle 1 cm'den küçük olup BT ve MR'de erken, hızlı, yoğun homojen kontrastlanma gösterirler ve kontrastlanmaları diğer fazlarda da devam eder. Lezyon çevresinde arteryel fazda

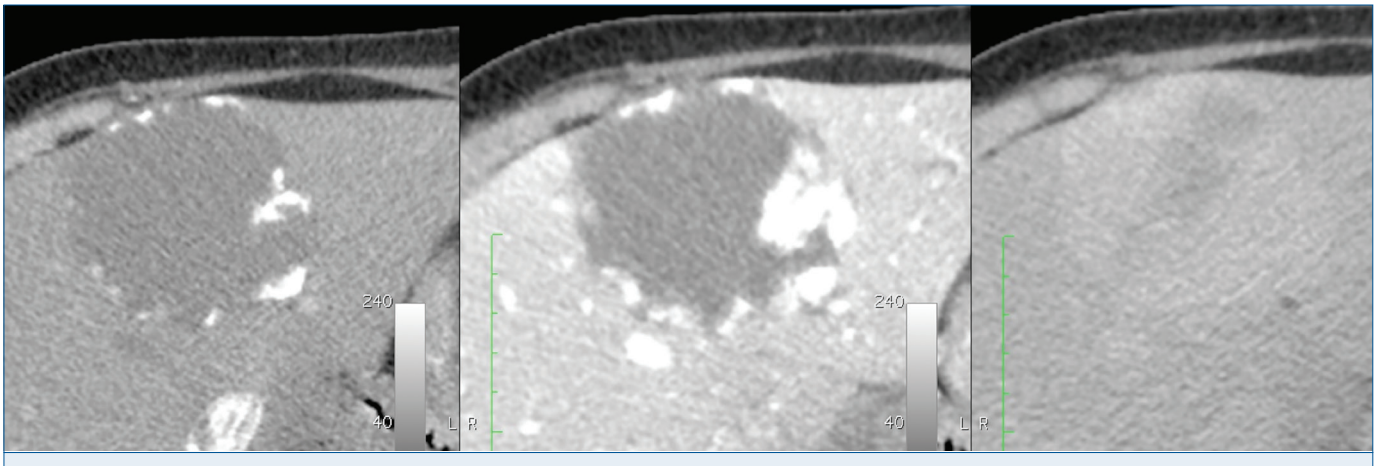

Resim 2. Aksiyel bilgisayarlı tomografi kesitlerinde segment 4'te arteryel fazda periferik nodüler kontrastlanan, geç faza doğru kontrastlanması santrale doğru ilerleyen tipik kavernöz hemanjiom görülüyor.

lezyon içi arteryoportal şanta sekonder olduğu öne sürülen kontrastlanma artışı görülebilir [11, 21].

Bazı hemanjiomlarda atipik görüntüleme özellikleri ile karşılaşılabilir ve bunların en sık görüleni skleroze hemanjiomdur. Hemanjiomdaki vasküler boşlukların fibröz doku ile oblitere olması sonucunda ortaya çıkarlar. Bunlarda hemanjiomlarda beklenen çevresel nodüler kontrastlanma genellikle görülmez ve geç fazda çevresel rim şeklinde kontrastlanma gösterebilir ve bu özellikleriyle metastazlar veya kolanjiokarsinomla karışabilirler. Bu açıdan histopatolojik incelemeye ihtiyaç duyulabilir ama hastaların eski incelemelerinde tipik hemanjiom özellikleri görülürse skleroze hemanjiom tanısı rahatlıkla konulabilir (Resim 3) [11, 13].

Fokal nodüler hiperplazi ikinci en sık görülen solid benign karaciğer lezyonu olup anormal hepatik kan akımına yanıt olarak normal hepatositlerin hiperplastik büyümesi sonucu görülürler. Tüm karaciğer tümörlerinin %8'ini oluşturur. Sıklıkla kadınlarda görülür (8:1) ve %20 olguda birden fazladır [22]. FNH'ler çoğunlukla asemptomatiktir, malign potansiyeli yoktur. Tedavi gerektirmezler ve tipik görüntüleme özelliklerine sahip olduklarında radyolojik takip de gerektirmezler. Tipik olarak iyi sınırlı, lobüle, kapsülsüz lezyonlar olup çoğunlukla 5 santimden küçüktürler. Lezyon çoğunlukla hepatositlerden oluştuğu için kontrastsız BT görüntülerinde normal parankime göre izodens veya hafif hipodenstirler. Kontrastlı görüntülerde arteryel fazda diffüz, homojen kontrastlanma gösterip portal ve geç fazda yıkanma göstererek karaciğer ile izodens hale gelirler. Bu lezyonlar genellikle anormal olarak hepatik arterden kaynaklanan geniş besleyici bir dal tarafından beslenirler ve bu damarlar anjiografik olarak veya erken arteryel fazda görülebilir. Santral skar histolojik olarak tüm olgularda mevcut olmakla beraber BT'de olguların yalnızca %60'ında görülür. Santral skar kontrastsız görüntülerde ve arteryel fazda karaciğere göre hipodens iken geç fazda fibröz ve miksomatöz stroma nedeniyle kontrastlanıp izodens veya hiperdens olabilir (Resim 4) [23-26]. FNH'ler çoğunlukla tipik görüntüleme özelliklerine sahip olmakla beraber atipik özelliklere de sahip olabilir. Bunlar lezyonda zamanla büyüme veya gerileme, lezyon içi steatoz, kalsifikasyon, heterojenite ve arteryel fazda beklenen hipervaskülaritenin olmaması gibi özellikler olabilir [25].

Fokal nodüler hiperplazi benzeri lezyonlar histolojik ve radyolojik olarak FNH ile tamamen aynı olup FNH'den farklı olarak anormal karaciğerde görülürler. Bunlar hepatik akımdaki konjenital veya edinilmiş anormallikler; siroz, nodüler rejeneratif hiperplazi veya kemoterapiye bağlı mikrovasküler bozukluklarla ilişkili olabilir [25].

Hepatosellüler adenomlar oldukça nadir karşılaşılan kitleler olup sıklıkla oral kontraseptif kullanımı olan üreme çağındaki genç kadınlarda (10:1) görülürler. Ayrıca anabolik steroid kullanımı, obezite, alkol kullanımı ve glikojen depo hastalığı da diğer risk faktörleridir. Adenomlar genetik ve histopatolojik özelliklerine göre 2006 yılında 4 moleküler alt gruba ayrılmıştır [27]. Bunlar enflamatuvar adenom, hepatosit nükleer faktör 1 alfa, Beta catenin tip adenom ve sınıflandırılamayan adenomlardır. 2017'de bunlara 4 yeni tip daha eklenmiştir [28]. Bu lezyonlarının çoğunun spesifik görüntüleme özellikleri olmasa da intrasellüler lipid varlığı, kontrastlanma paterni gibi bazı görüntüleme özellikleri alt tipe göre değişkenlik gösterebilir. Ayrıca kanama ve malign transformasyon gibi komplikasyonlar da farklı alt tiplerde farklı oranlarda görülür. Bu açıdan klinik parametreler de göz önünde bulundurularak alt tipe göre hasta yönetimi de değişebilir. Alt tip ayrımında ilk tercih karakterizasyon açısından daha fazla parametre sağladığından manyetik rezonans görüntülemedir (MRG) [13, 29, 30]. Lezyonlar BT ile iyi sınırlı, heterojen kitleler olarak

EĞİTİCİ NOKTA

EĞİTİCİ NOKTA

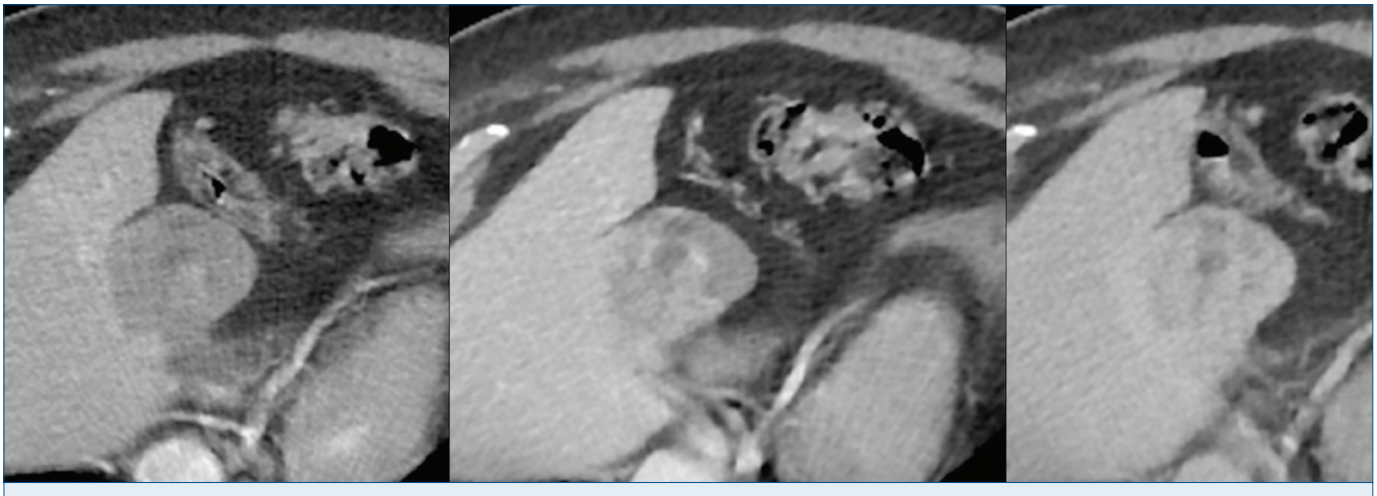

Resim 3. Karaciğer segment 4'te iyi sınırlı, geç faza doğru artan heterojen kontrastlanma gösteren ve spesifik bir kontrastlanma paterni olmayan skleroze hemanjiom görülüyor.

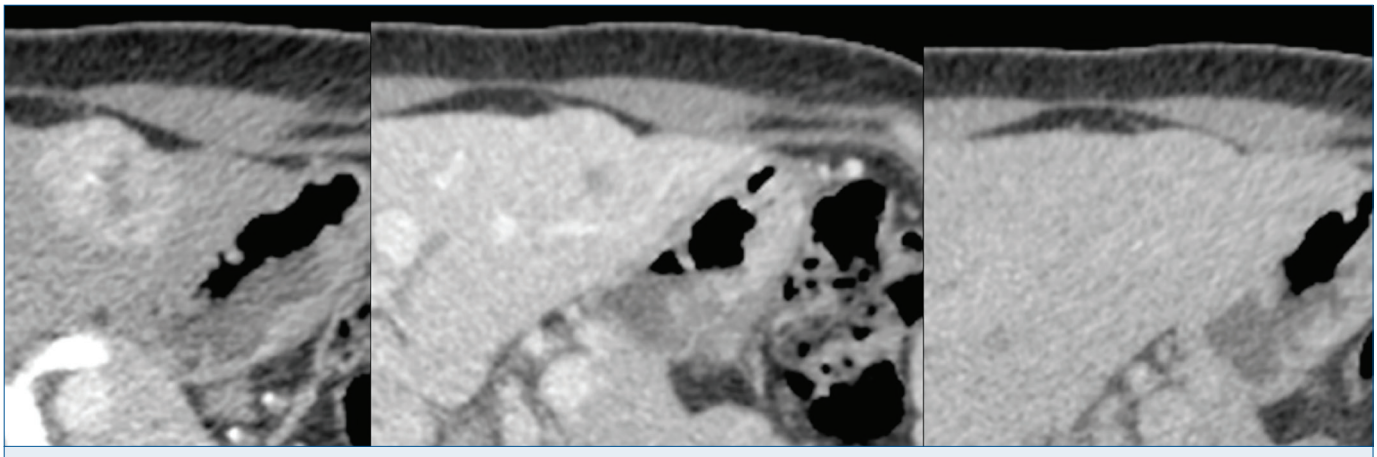

Resim 4. Arteryel, portal ve geç fazda aksiyel bilgisayarlı tomografi kesitlerinde karaciğer segment ikide iyi sınırlı, arteryel fazda karaciğere göre yoğun kontraslanan, portal fazda yine karaciğere göre hafif hiperdens izlenen ve santralinde hipodens skar bulunan geç fazda skarı da kontrastlanarak karaciğer parankimi ile izo-hiperdens hale gelen fokal nodüler hiperplazi görülüyor.

görülürler. Kanama varlığında hiperdens alanlar içerebilir. Hücre içi yağ varlığında lezyon dansitesi azalır ve arteryel fazda yoğun kontrastlanma gösterirler. Eski kanama alanlarında kalsifikasyon görülebilir (%5-10) [31].

MALİGN KARACİĞER NEOPLAZİLERİ

Hepatosellüler karsinom karaciğerin en sık görülen primer tümörü olup (%85-90) çoğunlukla sirotik karaciğerde görülür ancak %20 oranında sirotik olmayan karaciğerde de görülebilir [32]. Sirotik ve sirotik olmayan karaciğerde görülen HSK'ler arasında radyolojik görüntüleme özellikleri açısından farklılık yoktur. HSK biyopsi olmadan radyolojik görüntüleme ile tanı konulabilen tek tümördür [33]. HSK için risk faktörleri hepatit B ve C virüsü enfeksiyonları, kronik alkol kullanımı, metabolik disfonksiyon ilişkili yağlı karaciğer hastalığı (eski adıyla alkolik olmayan yağlı karaciğer hastalığı), aflatoksin maruziyetidir [34]. HSK oluşumunda hepatokarsinogenez adı verilen, hepatositlerin hasarlı bir karaciğer zemininde progresif hücresel ve moleküler dediferansiasyonu ile karakterize çok basamaklı bir süreç sorumludur. Hepatokarsinogenezde benign olan rejeneratif nodülden, düşük dereceli displastik nodül, yüksek dereceli displastik nodül, erken HSK ve progrese HSK'ye kadar ilerleyen 5 farklı aşama vardır [35]. Ancak hepatit B virüsünün bu aşamalardan bağımsız direk karsinojenik etkisi de mevcuttur [36].

Hepatosellüler karsinomlu hastaların prognozu kötü olup 5 yıllık yaşam şansı %18'dir ancak lezyonlar erken tespit edildiğinde (<2 cm) çeşitli tedavi seçenekleri mevcuttur ve bu hastalarda 5 yıllık yaşam süresi %70'e çıkar [37]. Sirozlu hastalarda HSK insidansı yıl başına >%1.5 olduğundan ve erken teşhis ile tedavi seçeneklerin daha fazla olması ve hasta sonuçlarının daha iyi olması nedeniyle karaciğer hastalıkları ile ilgili birçok uluslararası topluluk tarafından yılda iki kez ultrason ile tarama ve/veya serum alfa feto protein (AFP) bakılması önerilmektedir. Taramada lezyon saptandığında (1 cm'nin üzerinde lezyon ve AFP >20 ng/mL) kesin tanı ve evreleme için BT ve MR gibi daha ileri görüntüleme yöntemleri gerekmektedir [38]. BT ve MRG'de karaciğer sirozlu veya sirozu olmayıp kronik hepatit B virüsü enfeksiyonu olan hastalarda, tespit edilen lezyonların HSK olasılığını kategorize eden LI-RADS sınıflandırma sistemi kullanılır. Bu sınıflandırma 18 yaş altında, vasküler bozukluklara bağlı sirozu olan hastalıklarda ve konjenital hepatik fibroza bağlı sirozu olan hastalarda kullanılmaz. Bu sınıflandırma lezyonları 5 kategoriye ayırıp LI-RADS 1 kesin benign, LI-RADS 5 kesin HSK olarak sınıflandırılır. HSK hastalarında tipik olarak görülen ana özellikler arteryel fazda fazla kontrastlanma (AFFK), periferal olmayan yıkanma (POY), kapsül, lezyonun büyük boyutlu olması ve eşik büyümedir. AFFK lezyonun kısmen veya tamamen komşu karaciğerden daha fazla kontrastlanmasıdır. POY lezyonun geç faza doğru kontrastını kaybedip portal veya geç fazda karaciğere göre hipodens olmasıdır. Kontrastlanan kapsül geç fazda lezyon çevresinde kısmi veya çepeçevre, düzgün, üniform bir sınır bulunmasıdır. Lezyon boyutu arttıkça HSK olasılığı artar. Eşik büyüme ise lezyonun takip görüntülemede 6 aylık sürede %50'den fazla büyümesidir. 20 milimetrenin üzerinde, arteryel fazda yoğun kontrastlanan, portal ve geç fazda POY gösterip kapsüler kontrastlanması olan lezyonlar tipik LI-RADS 5 lezyonlardır (Resim 5). Ayrıca HSK'de görülebilecek ek bulgular kontrastlanmayan kapsül olması, nodül içinde nodül görünümü, kitlede kanama alanları bulunması ve kitlede hücre içi veya dışı yağ bulunmasıdır [2]. HSK portal venlerde daha fazla olmak üzere %44-62.2 oranında tümöral tromboza da sebep olabilir [39]. Tümöral tromboz tedavisi oldukça zor olup prognozu kötüdür ve ana portal venler ve hepatik venlerde olması karaciğer nakli için kesin kontrendikasyondur.

EĞİTİCİ NOKTA

EĞİTİCİ NOKTA

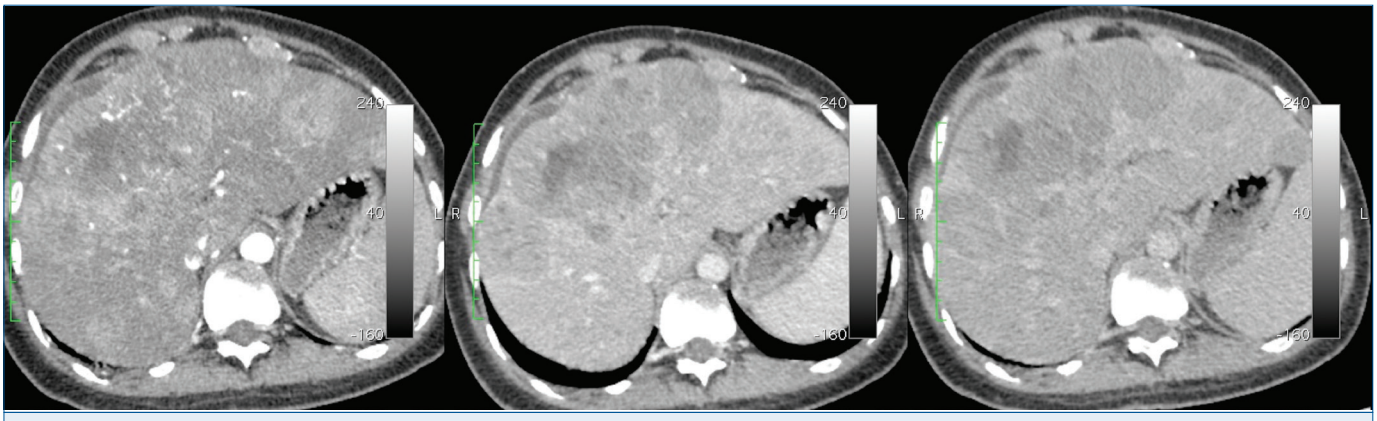

Resim 5. Aksiyel BT kesitlerinde karaciğer her iki lobda büyük boyutlu birleşme eğiliminde, AFFK gösteren, portal ve geç fazda yıkanma gösterip kapsüler kontrastlanması ortaya çıkan HSK ile uyumlu multiple kitle izleniyor.

BT, bilgisayarlı tomografi; AFFK, arteryel fazda fazla kontrastlanma; HSK, hepatosellüler karsinom.

EĞİTİCİ NOKTA

LI-RADS v2018 kriterlerine göre tümöral trombozun tanımı görülebilir bir parankimal kitlenin varlığından bağımsız olarak ven içerisinde net bir şekilde kontrastlanan yumuşak doku görülmesi olarak tanımlanmıştır ve LI-TIV (*tumor in vein*) olarak adlandırılır. Tümöral trombozu düşündüren ancak kesin tanı koydurmayan diğer kriterler ise tıkanmış damarın sınırlarının belirsizleşmesi, damar içeriğinin MRG'de difüzyon kısıtlaması, tıkanmış damarın malign parankimal kitle ile devamlılık halinde olması ve artefakta bağlı olmayan heterojen damar kontrastlanmasıdır [2, 40].

İntrahepatik kolanjiokarsinom ikinci en sık görülen primer malign karaciğer tümörü olup ikinci sıra intrahepatik safra yolları ve proksimalinde kalan daha küçük safra yollarının epitelinden kaynaklanır ve en sık kitle oluşturan büyüme paterni görülür. Koledok kistleri, primer sklerozan kolanjit, Caroli hastalığı, kronik hepatit, karaciğer kelebeği (*Opistorchis viverrini, Chlonorchis sinensis*), intrahepatik litiazis İKK için risk faktörleridir. Bu risk faktörlerinin ortak noktaları safra yolunun kronik enflamasyonu ve safra stazı ile ilişkili olmalarıdır. Ancak çoğu olguda herhangi bir sebep tespit edilemeyip sporadik olarak ortaya çıkar [41, 42]. Histolojik olarak lezyon periferinde iyi kanlanan canlı hücreler ve santralinde geniş fibröz stroma bulunur. Kitle oluşturan İKK'nin tipik BT bulguları büyük, lobüle, düzensiz sınırlı, heterojen ve kontrastsız görüntülerde hipodens olmalarıdır. Histolojik olarak tümör merkezinde yoğun fibröz stroma ve nadir oranda hücre, çevresinde ise nispeten bol ve çoğalmakta olan hücreler bulunur [43]. Bu nedenle arteryel fazda düzensiz, çevresel rim şeklinde kontrastlanma gösterip kontrastlanmaları geç faza doğru santrale artış gösterir (Resim 6). Yoğun fibrozis nedeniyle kapsüler retraksiyon görülebilir. Kitle proksimalinde kalan safra yolları çoğunlukla

EĞİTİCİ NOKTA

Resim 6. Karaciğer sol lobda düzensiz sınırlı, arteryel fazda zayıf, çevresel ağırlıklı ve heterojen kontrastlanan, geç faza doğru kontrastlanması artan kolanjiokarsinom ile uyumlu kitle görülüyor.

dilatedir [41, 44]. Nadiren de olsa İKK de tümöral tromboza yol açabilir.

Benzer görüntüleme özelliklerine adenokarsinom metastazı, apse, sklerozan hemanjiomlar da sahip olabileceğinden ayırıcı tanıda klinik bulgular da göz önünde bulundurularak bu lezyonların akılda bulundurulması gerekir [11].

Metastazlar primer karaciğer malign lezyonlarından daha sık görülmekte olup karaciğer en sık metastaz görülen organlardandır [45]. Karaciğere en sık metastaz yapan tümörler en başta gastrointestinal sistem, meme, akciğer, pankreas, nöroendokrin tümörler ve melanomlardır [46].

Solid karaciğer metastazları genellikle hepatik arterden beslendiği için tümörün hepatik arteryel sistemden kanlanmasının derecesine göre hipo veya hipervasküler metastazlar olarak sınıflandırılırlar. Karaciğer metastazları genellikle primer tümörlerin görüntüleme özelliklerine sahiptir. Hipovasküler metastazlar karaciğere göre hipodens metastazlar olup en iyi portal fazda görülürler (Resim 7). Bunlar kolorektal kanserler, mide, pankreas, akciğer kanseri gibi primerlerdir. Hipervasküler metastazlar ise arteryel fazda karaciğerden daha fazla kontrastlanmaktadır. Bunlar da şeffaf hücreli renal hücreli karsinom, nöroendokrin tümörler, feokromositoma, melanom, tiroid kanseri, sarkom gibi primerlerdir. Meme kanseri hem hipo, hem de hipovasküler metastaz yapabilir. Ayrıca gastrointestinal sistemin müsinöz tümörleri, pankreas kistik tümörleri, gastrointestinal stromal tümör gibi kistik yapıda primerlerin metastazının da kistik olması beklenir. Müsinöz adenokarsinomlarda, meme, akciğer, renal hücreli karsinom, medüller tiroid karsinomların metastazlarında kalsifikasyonlar görülebilir. Yoğun fibröz stroma içeren meme, akciğer, kolorektal gibi primerlerin metastazlarında kapsüler retraksiyon da izlenebilir [47-50].

Lenfomanın karaciğer tutulumunda damarların herhangi bir distorsiyona veya daralmaya uğramadan kitlelerin içinden geçmesi damar penetre etme bulgusu olarak adlandırılır (Resim 8) [51].

Yukarıda tanımlanan tümörler haricinde karaciğeri tutan ancak oldukça nadir görülen başka tümörler de vardır. Bunlar fibrolameller HSK, kombine hepatosellüler-kolanjiosellüker karsinom, anjiosarkom, müsinöz kistik neoplazi, epiteloid hemanjioendotelyoma, primer karaciğer lenfoması, primer karaciğer nöroendokrin tümörleri, soliter fibröz tümör gibi lezyonlardır. Bunların çoğunun görüntüleme özellikleri spesifik olmayıp sık görülen tümörlerle örtüşebilir ve yanlış tanı alabilirler. Bu nedenle çoğu zaman kesin tanı için histopatolojik inceleme gereklidir [52, 53].

KARACİĞER LEZYONLARINDA DUAL ENERJİ BİLGİSAYARLI TOMOGRAFİ UYGULAMALARI

Konvansiyonel tek enerji BT ile taranan dokulardan yalnızca atenüasyon bilgisi elde edilebilmekte olup iyot ve kalsifikasyon gibi benzer atenüasyon değerlerine sahip farklı materyaller birbirinden ayırt edilemez. DEBT iki farklı enerji düzeyinde tarama yapılan objenin içindeki farklı materyallerin birbirlerinden ayırt edilebilmesine olanak sağlar. Bunun için kullanılan farklı enerji düzeyleri genellikle 80 ve 140 kV'dir. Düşük ve yüksek enerji düzeyleri arasındaki fark ne kadar fazlaysa materyallerin ayrımı o kadar iyi olur. 80 kV'den düşük tüp voltajı birçok fotonun vücut tarafından emilip görüntü oluşumuna katkısı olmayacağından klinik kullanıma uygun değildir. 140 kV'nin üzerindeki değerler hem radyasyon dozunu arttıracağından, hem de kontrast rezolüsyonu düşüreceğinden yine klinik kullanıma uygun değildir. Klinik kullanımda farklı DEBT sistemleri mevcut olmakla beraber en sık kullanılanlar çift kaynaklı ve hızlı kV değişimli DEBT sistemleridir.

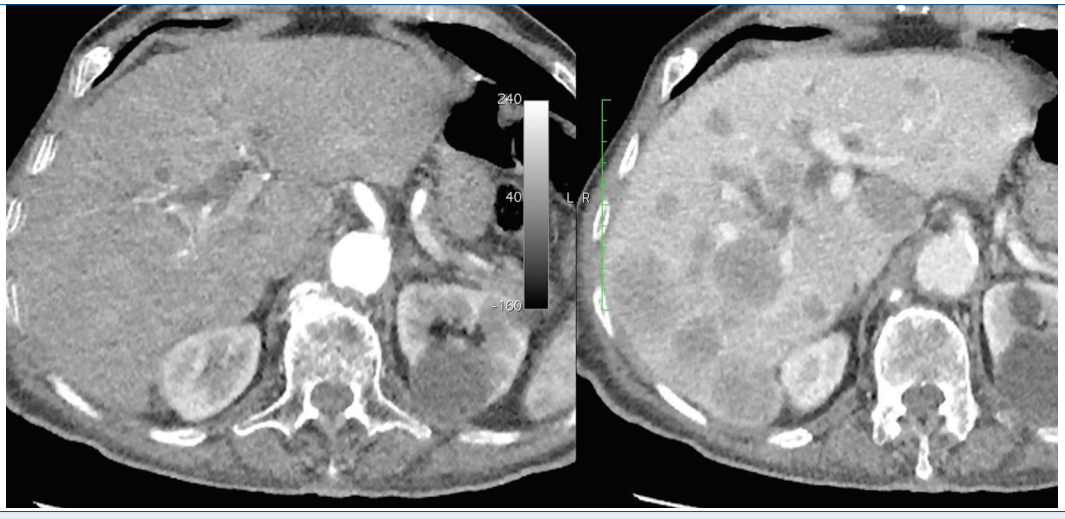

Resim 7. Aksiyel bilgisayarlı tomografi kesitlerinde arteryel fazda hipovasküler olmaları nedeniyle izodens olan ve portal fazda ortaya çıkan yaygın kolon kanseri metastazları izleniyor.

EĞİTİCİ NOKTA

EĞİTİCİ NOKTA

DEBT ile görüntülerden iyotun çıkarıldığı sanal kontrastsız görüntüler, dokuların 40 kV'den 140 kV'ye kadar olan bir spektrumda tek bir enerji düzeyinde taranmış gibi görüntüsünü oluşturan sanal monokromatik görüntüler ve hem kalitatif hem de doku içerisindeki iyot gibi herhangi bir maddenin miktarının kantitatif olarak ölçümüne olanak sağlayan materyal dekompozisyon görüntüler elde edilir [4, 54, 55].

Dual enerji BT diğer birçok organ ve sistemde olduğu gibi karaciğerde de kullanım alanı bulmuştur. Örnek verilecek olursa karaciğere girişimsel olarak embolizasyon tedavisi uygulanan hastalarda embolizan maddenin dağılımını görmek için dinamik inceleme öncesi kontrastsız görüntüleme de önerilmektedir ancak faz sayısının artması hastanın aldığı radyasyon dozunu arttırır. Bu açıdan sanal kontrastsız görüntüler gerçek kontrastsız görüntüleme ihtiyacını ortadan kaldırarak hastanın alacağı radyasyon dozunu yaklaşık %25 oranında azaltabilir. Kantitatif olarak yapılan analizlerde klinik pratikte henüz güvenle gerçek kontrastsız görüntülerin yerine geçmemiş olsa da yakın zamanlı yapılan çalışmalarda ölçümlerin güvenilir olduğu ve yağlı karaciğerin değerlendirilmesinde kullanılabileceği öne sürülmüştür [56].

Konvansiyonel tek enerji BT'de X ışınları polikromatik olup ışın demeti içinde farklı enerji düzeylerinde fotonlar mevcuttur. Monokromatik görüntüleme ile 40-140 kV arasında değişen enerji düzeylerinde tek bir enerji düzeyinde X ışını fotonları ile taranmış gibi sanal görüntüler elde edilebilir. Monokromatik görüntülerin avantajı düşük enerji düzeylerinde X ışını enerjisi iyotun K kenarına yaklaştığından fotolektrik absorbsiyon artacağı için kontrast rezolüsyonunun artmasıdır. Yüksek enerji düzeylerinde ise ışın sertleşmesi artefaktı azalır (Resim 9). Kontrast rezolüsyonun artması lezyon tespit edilebilirliğini

EĞİTİCİ NOKTA

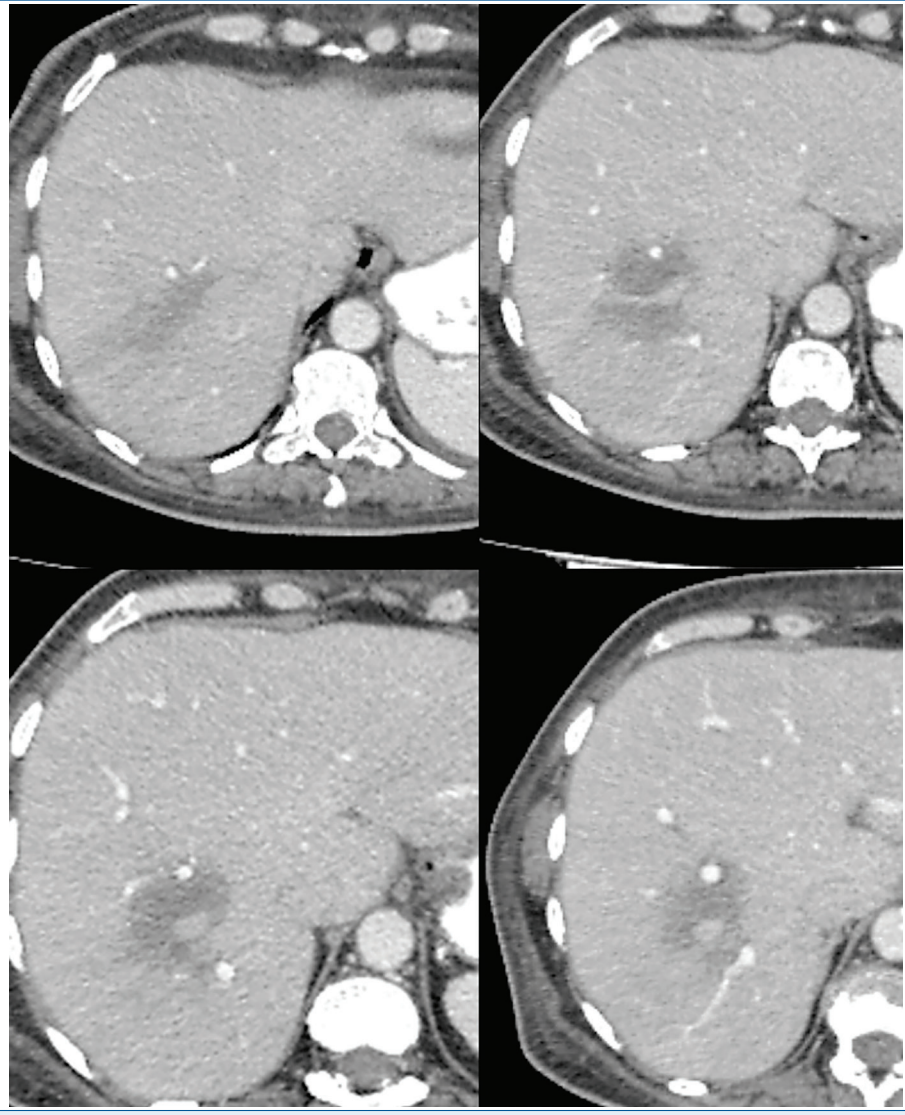

Resim 8. Ardışık aksiyel bilgisayarlı tomografi kesitlerinde karaciğer segment 7-8 bileşkesinde belirsiz sınırlı, vasküler yapılarda distorsiyona yol açmayan hipodens diffüz büyük B hücreli lenfoma metastazı görülüyor.

attıran bir faktördür. Bu da arteryel fazda hipervasküler olarak görülen HSK'lerin düşük enerji düzeylerinde atenüasyonunu arttırarak lezyon görülebilirliğini arttırır. Bu özellik özelikle erken HSK gibi komşu karaciğere göre minimal kontrastlanma artışı gösteren lezyonlarda avantaj sağlar [57]. Ayrıca monokromatik görüntülerde yalnızca hipervasküler lezyonlar değil hipovasküler lezyonların da görülebilirliğinin arttığı tespit edilmiştir. Üstelik IV kontrastsız olarak elde edilen incelemelerde bile bu etki mevcuttur [58].

Materyal dekompozisyon görüntülerden elde edilen iyot haritaları hem kalitatif hem de kantitatif analizlerde kullanılabilir (Resim 10). Literatürde iyot haritalarının normal parankim ve sirotik karaciğer parankimindeki iyot miktarının ölçülmesinde [59], HSK-HSK dışı lezyonların ayrımında [60], HSK tümör trombozu ve yumuşak tromboz ayrımında kullanımı ile ilgili çalışmalar bulunmaktadır [61].

SONUÇ

Multidedektör BT karaciğer değerlendirme ve lezyon karakterizasyonunda en önemli araçlardan biri olup incelemeden maksimum bilgi elde edebilmek için verilen klinik bilgi ışığında uygun fazlarda, doğru zamanlanmış bir çekim yapılmış olması çok önemlidir. DEBT de sağladığı sanal kontrastsız görüntüler, monokromatik görüntüler ve materyal dekompozisyon görüntülerle radyasyon dozunun azaltılmasına, lezyon saptanabilirliği ve karakterizasyonuna katkı sağlar.

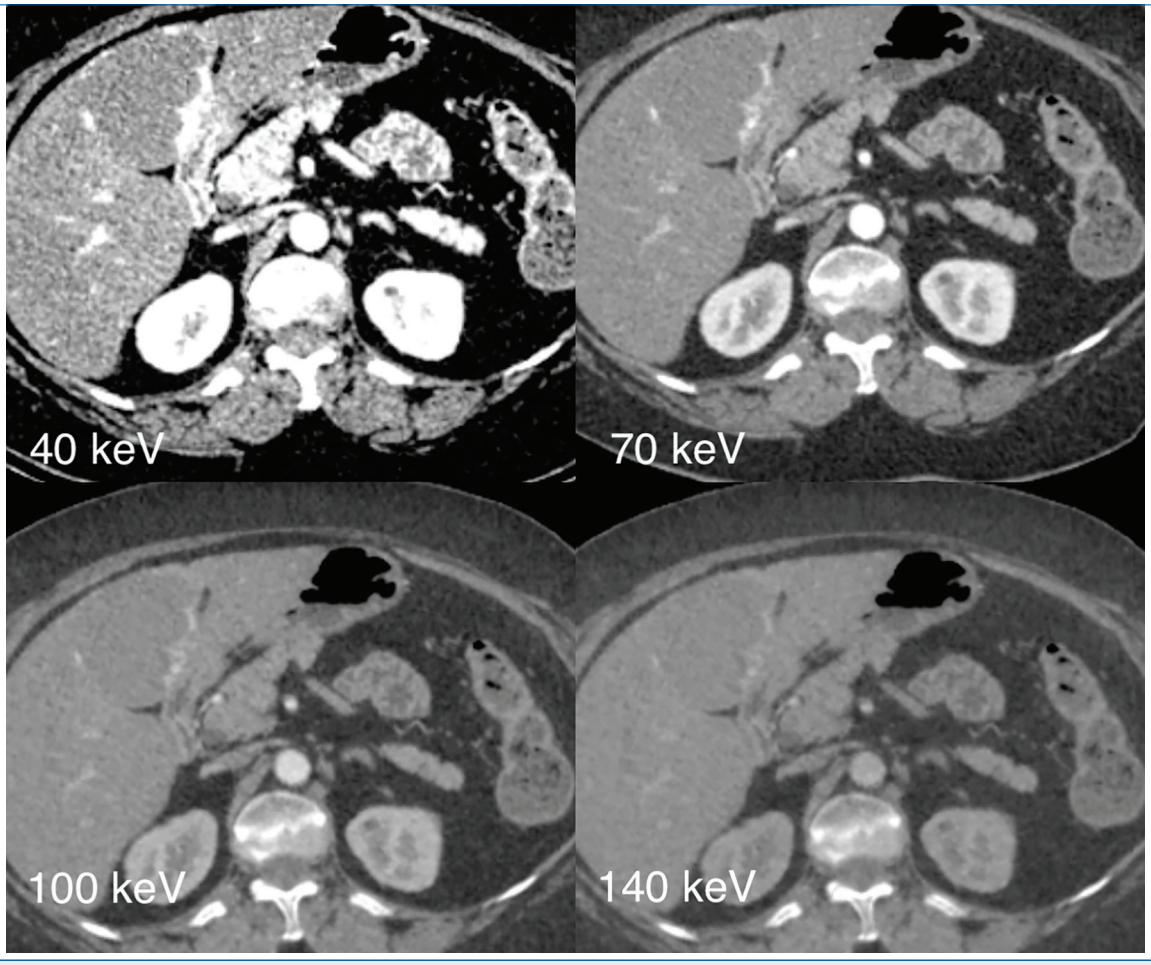

Resim 9. DEBT ile elde edilen sanal monokromatik görüntülerde farklı enerji düzeylerine ait görüntüler izleniyor. Enerji düzeyi azaldıkça kontrast rezolüsyonun arttığı görülüyor.

DEBT, dual enerji bilgisayarlı tomografi.

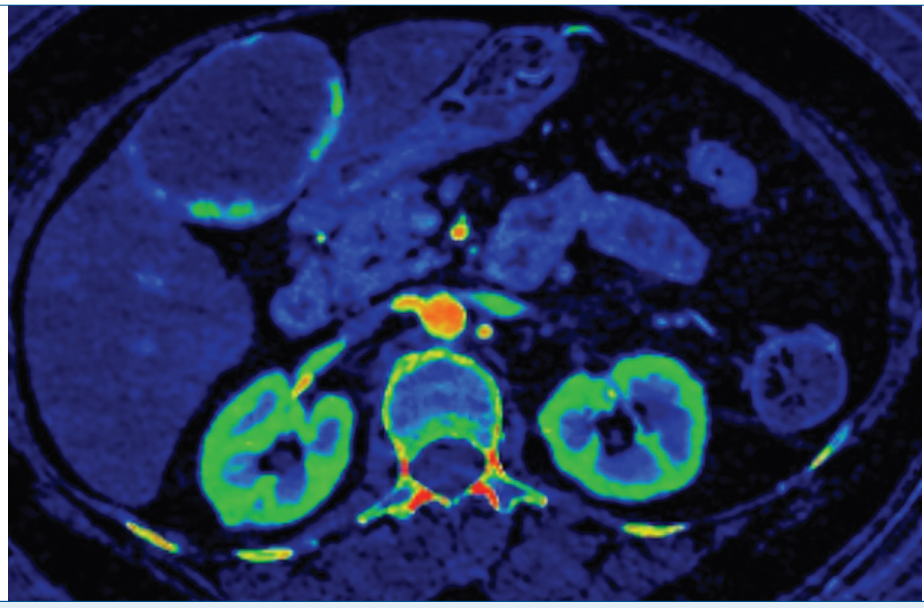

Resim 10. DEBT ile elde edilen renkli iyot haritasında karaciğer segment 4'teki hemanjiomun periferik nodüler kontrastlanan komponentleri, böbrek korteksi gibi yüksek derecede kontrastlanan alanların parlak renklerle kodlandığı görülüyor.

DEBT, dual enerji bilgisayarlı tomografi.

Dipnotlar

Çıkar Çatışması

Yazarlar bu makale ile ilgili olarak herhangi bir çıkar çatışması bildirmemiştir.

KAYNAKLAR

1. Lorente S, Hautefeuille M, Sanchez-Cedillo A. The liver, a functionalized vascular structure. *Sci Rep.* 2020; 10: 16194. [CrossRef]
2. Chernyak V, Fowler KJ, Kamaya A, Kielar AZ, Elsayes KM, Bashir MR, et al. Liver Imaging Reporting and Data System (LI-RADS) version 2018: imaging of hepatocellular carcinoma in at-risk patients. *Radiology*. 2018; 289: 816-30. [CrossRef]
3. Francis IR, Cohan RH, McNulty NJ, Platt JF, Korobkin M, Gebremariam A, et al. Multidetector CT of the liver and hepatic neoplasms: effect of multiphasic imaging on tumor conspicuity and vascular enhancement. *AJR Am J Roentgenol*. 2003; 180: 1217-24. [CrossRef] Erratum in: *AJR Am J Roentgenol*. 2003; 181: 283. [CrossRef]
4. Johnson PT, Fishman EK. Routine use of precontrast and delayed acquisitions in abdominal CT: time for change. *Abdom Imaging*. 2013; 38: 215-23. [CrossRef]
5. Monzawa S, Ichikawa T, Nakajima H, Kitanaka Y, Omata K, Araki T. Dynamic CT for detecting small hepatocellular carcinoma: usefulness of delayed phase imaging. *AJR Am J Roentgenol.* 2007; 188: 147-53. [CrossRef]
6. Kartalis N, Brehmer K, Loizou L. Multi-detector CT: liver protocol and recent developments. *Eur J Radiol*. 2017; 97: 101-9. [CrossRef]
7. Kulkarni NM, Fung A, Kambadakone AR, Yeh BM. Computed tomography techniques, protocols, advancements, and future directions in liver diseases. *Magn Reson Imaging Clin N Am*. 2021; 29: 305-20. [CrossRef]
8. Schima W, Hammerstingl R, Catalano C, Marti-Bonmati L, Rummeny EJ, Montero FT, et al. Quadruple-phase MDCT of the liver in patients with suspected hepatocellular carcinoma: effect of contrast material flow rate. *AJR Am J Roentgenol*. 2006; 186: 1571-9. [CrossRef]
9. Liver Imaging Reporting and Data System. ACR. Available from: [CrossRef]
10. Cogley JR, Miller FH. MR imaging of benign focal liver lesions. *Radiol Clin North Am.* 2014; 52: 657-82. [CrossRef]
11. Mamone G, Di Piazza A, Carollo V, Cannataci C, Cortis K, Bartolotta TV, et al. Imaging of hepatic hemangioma: from A to Z. *Abdom Radiol (NY).* 2020; 45: 672-91. [CrossRef]
12. Caseiro-Alves F, Brito J, Araujo AE, Belo-Soares P, Rodrigues H, Cipriano A, et al. Liver haemangioma: common and uncommon findings and how to improve the differential diagnosis. *Eur Radiol*. 2007; 17: 1544-54. [CrossRef]
13. Reguram R, Ghonge A, Tse J, Dhanasekaran R. Practical approach to diagnose and manage benign liver masses. *Hepatol Commun*. 2024; 8: e0560. [CrossRef]
14. Di Carlo I, Koshy R, Al Mudares S, Ardiri A, Bertino G, Toro A. Giant cavernous liver hemangiomas: is it the time to change the size categories? *Hepatobiliary Pancreat Dis Int*. 2016; 15: 21-9. [CrossRef]
15. Gaa J, Saini S, Ferrucci JT. Perfusion characteristics of hepatic cavernous hemangioma using intravenous CT angiography (IVCTA). *Eur J Radiol.* 1991; 12: 228-33. [CrossRef]
16. van Leeuwen MS, Noordzij J, Feldberg MA, Hennipman AH, Doornewaard H. Focal liver lesions: characterization with triphasic spiral CT. *Radiology.* 1996; 201: 327-36. [CrossRef]
17. Leslie DF, Johnson CD, Johnson CM, Ilstrup DM, Harmsen WS. Distinction between cavernous hemangiomas of the liver and hepatic metastases on CT: value of contrast enhancement patterns. *AJR Am J Roentgenol*. 1995; 164: 625-9. [CrossRef]
18. Kim T, Federle MP, Baron RL, Peterson MS, Kawamori Y. Discrimination of small hepatic hemangiomas from hypervascular malignant tumors smaller than 3 cm with three-phase helical CT. *Radiology.* 2001; 219: 699-706. [CrossRef]
19. Oto A, Kulkarni K, Nishikawa R, Baron RL. Contrast enhancement of hepatic hemangiomas on multiphase MDCT: can we diagnose hepatic hemangiomas by comparing enhancement with blood pool? *AJR Am J Roentgenol.* 2010; 195: 381-6. [CrossRef]

20. Alturkistany S, Jang HJ, Yu H, Lee KH, Kim TK. Fading hepatic hemangiomas on multiphasic CT. *Abdom Imaging*. 2012; 37: 775-80. [CrossRef]

21. Dane B, Shanbhogue K, Menias CO, Taffel MT. The humbling hemangioma: uncommon CT and MRI imaging features and mimickers of hepatic hemangiomas. *Clin Imaging*. 2021; 74: 55-63. [CrossRef]

22. Nguyen BN, Fléjou JF, Terris B, Belghiti J, Degott C. Focal nodular hyperplasia of the liver: a comprehensive pathologic study of 305 lesions and recognition of new histologic forms. *Am J Surg Pathol*. 1999; 23: 1441-54. [CrossRef]

23. Mortelé KJ, Praet M, Van Vlierberghe H, Kunnen M, Ros PR. CT and MR imaging findings in focal nodular hyperplasia of the liver: radiologic-pathologic correlation. *AJR Am J Roentgenol*. 2000; 175: 687-92. [CrossRef]

24. Venkatesh SK, Chandan V, Roberts LR. Liver masses: a clinical, radiologic, and pathologic perspective. *Clin Gastroenterol Hepatol*. 2014; 12: 1414-29. [CrossRef]

25. LeGout JD, Bolan CW, Bowman AW, Caserta MP, Chen FK, Cox KL, et al. Focal nodular hyperplasia and focal nodular hyperplasia-like lesions. *Radiographics*. 2022; 42: 1043-61. [CrossRef]

26. Carlson SK, Johnson CD, Bender CE, Welch TJ. CT of focal nodular hyperplasia of the liver. *AJR Am J Roentgenol*. 2000; 174: 705-12. [CrossRef]

27. Bioulac-Sage P, Rebouissou S, Thomas C, Blanc JF, Saric J, Sa Cunha A, et al. Hepatocellular adenoma subtype classification using molecular markers and immunohistochemistry. *Hepatology*. 2007; 46: 740-8. [CrossRef]

28. Nault JC, Couchy G, Balabaud C, Morcrette G, Caruso S, Blanc JF, et al. Molecular classification of hepatocellular adenoma associates with risk factors, bleeding, and malignant transformation. *Gastroenterology*. 2017; 152: 880-94.e6. [CrossRef]

29. Dharmana H, Saravana-Bawan S, Girgis S, Low G. Hepatocellular adenoma: imaging review of the various molecular subtypes. *Clin Radiol*. 2017; 72: 276-85. [CrossRef]

30. Tse JR, Felker ER, Naini BV, Shen L, Shen J, Lu DSK, et al. Hepatocellular adenomas: molecular basis and multimodality imaging update. *Radiographics*. 2023; 43: e220134. [CrossRef]

31. Kahraman G, Haberal KM, Dilek ON. Imaging features and management of focal liver lesions. *World J Radiol*. 2024; 16: 139-67. [CrossRef]

32. Alkofer B, Lepennec V, Chiche L. Hepatocellular cancer in the non-cirrhotic liver. *J Visc Surg*. 2011; 148: 3-11. [CrossRef]

33. European Association for the Study of the Liver. EASL Clinical Practice Guidelines: management of hepatocellular carcinoma. *J Hepatol*. 2018;69:182-236. [CrossRef] Erratum in: *J Hepatol*. 2019; 70: 817. [CrossRef]

34. Hariharan T, Mohammad H, Huay WY, Aher KB, Bhavar GB, Asane GS. Hepatocellular carcinoma imaging: exploring traditional techniques and emerging innovations for early intervention. *Med Novel Technol Devices*. 2024; 24: 100327. [CrossRef]

35. Narsinh KH, Cui J, Papadatos D, Sirlin CB, Santillan CS. Hepatocarcinogenesis and LI-RADS. *Abdom Radiol (NY)*. 2018; 43: 158-68. [CrossRef]

36. Farazi PA, DePinho RA. Hepatocellular carcinoma pathogenesis: from genes to environment. *Nat Rev Cancer*. 2006; 6: 674-87. [CrossRef]

37. Schwartz JNM, Carithers RL, Sirlin CB. Clinical features and diagnosis of hepatocellular carcinoma - 2023. UpToDate (serial online) May 20, 2025 (cited Jan 2026). [CrossRef]

38. Mohnasky M, Gad S, Moon A, Barritt AS, Charalel RA, Eckblad C, et al. Hepatocellular carcinoma screening: from current standard of care to future directions. *J Am Coll Radiol*. 2025; 22: 260-8. [CrossRef]

39. Mähringer-Kunz A, Steinle V, Düber C, Weinmann A, Koch S, Schmidtmann I, et al. Extent of portal vein tumour thrombosis in patients with hepatocellular carcinoma: the more, the worse? *Liver Int*. 2019; 39: 324-31. [CrossRef]

40. Cannella R, Taibbi A, Porrello G, Dioguardi Burgio M, Cabibbo G, Bartolotta TV. Hepatocellular carcinoma with macrovascular invasion: multimodality imaging features for the diagnosis. *Diagn Interv Radiol*. 2020; 26: 531-40. [CrossRef]

41. Khan SA, Tavolari S, Brandi G. Cholangiocarcinoma: epidemiology and risk factors. *Liver Int*. 2019; 39: 19-31. [CrossRef]

42. Kovač JD, Janković A, Đikić-Rom A, Grubor N, Antić A, Dugalić V. Imaging spectrum of intrahepatic mass-forming cholangiocarcinoma and its mimickers: how to differentiate them using MRI. *Curr Oncol*. 2022; 29: 698-723. [CrossRef]

43. Vijgen S, Terris B, Rubbia-Brandt L. Pathology of intrahepatic cholangiocarcinoma. *Hepatobiliary Surg Nutr*. 2017; 6: 22-34. [CrossRef]

44. Chung YE, Kim MJ, Park YN, Choi JY, Pyo JY, Kim YC, et al. Varying appearances of cholangiocarcinoma: radiologic-pathologic correlation. *Radiographics*. 2009; 29: 683-700. [CrossRef]

45. Horn SR, Stoltzfus KC, Lehrer EJ, Dawson LA, Tchelebi L, Gusani NJ, et al. Epidemiology of liver metastases. *Cancer Epidemiol*. 2020; 67: 101760. [CrossRef]

46. Tsilimigras DI, Brodt P, Clavien PA, Muschel RJ, D'Angelica MI, Endo I, et al. Liver metastases. *Nat Rev Dis Primers*. 2021; 7: 27. [CrossRef]

47. Gore RM, Thakrar KH, Wenzke DR, Newmark GM, Mehta UK, Berlin JW. That liver lesion on MDCT in the oncology patient: is it important? *Cancer Imaging*. 2012; 12: 373-84. [CrossRef]

48. Freitas PS, Janicas C, Veiga J, Matos AP, Herédia V, Ramalho M. Imaging evaluation of the liver in oncology patients: a comparison of techniques. *World J Hepatol*. 2021; 13: 1936-55. [CrossRef]

49. Lincke T, Zech CJ. Liver metastases: detection and staging. *Eur J Radiol*. 2017; 97: 76-82. [CrossRef]

50. Ozaki K, Higuchi S, Kimura H, Gabata T. Liver metastases: correlation between imaging features and pathomolecular environments. *Radiographics*. 2022; 42: 1994-2013. [CrossRef]

51. Rajesh S, Bansal K, Sureka B, Patidar Y, Bihari C, Arora A. The imaging conundrum of hepatic lymphoma revisited. *Insights Imaging*. 2015; 6: 679-92. [CrossRef]

52. Salles-Silva E, de Castro PL, Ambrozino LC, de Araújo AL, Lahan-Martins D, Almeida MFA, et al. Rare malignant liver tumors: current insights and imaging challenges. *Semin Ultrasound CT MR*. 2025; 46: 161-76. [CrossRef]

53. Stanietzky N, Salem AE, Elsayes KM, Rezvani M, Palmquist S, Ahmed I, et al. Unusual liver tumors: spectrum of imaging findings with pathologic correlation. *Diagn Interv Radiol*. 2025; 31: 58-67. [CrossRef]

54. McCollough CH, Leng S, Yu L, Fletcher JG. Dual- and multi-energy CT: principles, technical approaches, and clinical applications. *Radiology*. 2015; 276: 637-53. [CrossRef]

55. Marin D, Boll DT, Mileto A, Nelson RC. State of the art: dual-energy CT of the abdomen. *Radiology*. 2014; 271: 327-42. [CrossRef]

56. Jing M, Sun J, Xi H, Liu Z, Zhang S, Deng L, et al. Abdominal virtual non-contrast images derived from energy spectrum CT to evaluate chemotherapy-related fatty liver disease. *Quant Imaging Med Surg*. 2023; 13: 669-81. [CrossRef]

57. Shuman WP, Green DE, Busey JM, Mitsumori LM, Choi E, Koprowicz KM, et al. Dual-energy liver CT: effect of monochromatic imaging on lesion detection, conspicuity, and contrast-to-noise ratio of hypervascular lesions on late arterial phase. *AJR Am J Roentgenol*. 2014; 203: 601-6. [CrossRef]

58. Okada H, Matsunaga N, Yamamoto T, Yamauchi M, Suzuki K. Evaluation of virtual monochromatic imaging with dual-energy computed tomography of small liver metastases from malignant abdominal tumours: quantitative and qualitative analyses. *Acta Radiol Open*. 2023; 12: 20584601231220324. [CrossRef]

59. Kawano Y, Tanabe M, Higashi M, Kiyoyama H, Kamamura N, Ishii J, et al. Three-dimensional volumetric iodine mapping of the liver segment derived from contrast-enhanced dual-energy CT for the assessment of hepatic cirrhosis. *Tomography*. 2025; 11: 109. [CrossRef]

60. Laroia ST, Bhadoria AS, Venigalla Y, Chibber GK, Bihari C, Rastogi A, et al. Role of dual energy spectral computed tomography in characterization of hepatocellular carcinoma: Initial experience from a tertiary liver care institute. *Eur J Radiol Open*. 2016; 3: 162-71. [CrossRef]

61. Ascenti G, Sofia C, Mazziotti S, Silipigni S, D'Angelo T, Pergolizzi S, et al. Dual-energy CT with iodine quantification in distinguishing between bland and neoplastic portal vein thrombosis in patients with hepatocellular carcinoma. *Clin Radiol*. 2016; 71: 938.e1-9. [CrossRef]

ÇALIŞMA SORULARI / STUDY QUESTIONS

1. Karaciğerde multifazik BT protokolü ile ilgili aşağıdakilerden hangisi yanlıştır?
   a. Erken arteryel faz lezyon kontrastlanması değerlendirmek için uygun değildir.
   b. Kontrastsız görüntüleme girişimsel tedavi öyküsü olan hastalarda tercih edilir.
   c. Geç faz fibrozis içeren lezyonların değerlendirilmesinde kullanılır.
   d. Kontrast madde 2 mL/s hızla verilmelidir.
   e. Hipovasküler metastaz değerlendirme için portal faz yeterlidir.

2. Aşağıdakilerden hangisi HSK için yanlıştır?
   a. Geç arteryel fazda AFFK gösterirler.
   b. Kesin tanı için biyopsi şarttır.
   c. Kronik HBV enfeksiyonunda karaciğerde siroz olmadan da görülebilir.
   d. Geç fazda kapsüler kontrastlanma gösterirler.
   e. Atipik özellikler gösterebilirler.

3. LI-RADS sınıflaması ve HSK ile ilgili aşağıdakilerden hangisi yanlıştır?
   a. LI-RADS sınıflaması 18 yaş altı hastalarda kullanılmaz.
   b. HSK'de tümöral trombozun prognozu kötü olup mutlak nakil endikasyonudur.
   c. HSK erken yakalandığında tedavi şansı artar.
   d. 6 ayda %50'den fazla büyüme HSK için majör bir faktördür.
   e. Çoğu HSK'ler hepatokarsinogenez sonucu oluşur.

4. Benign karaciğer lezyonları ile ilgili aşağıdakilerden hangisi doğrudur?
   a. En sık görülen hemanjiom tipi skleroze hemanjiomdur.
   b. FNH hasarlı karaciğer zemininde oluşur.
   c. Adenomların alt tipleri farklı radyolojik özelliklere sahip olabilir.
   d. Tüm FNH'ler radyolojik olarak santral skar içerir.
   e. FNH'lerde malign transformasyon riski vardır.

5. Karaciğerde DEBT uygulamaları ile ilgili aşağıdakilerden hangisi yanlıştır?
   a. Kontrastsız incelemenin gerektiği durumlarda sanal kontrastsız görüntüler kullanılarak radyasyon dozu azaltılabilir.
   b. Sanal monokromatik görüntüler lezyon saptanabilirliğini arttırabilir.
   c. Düşük kev görüntülerde kontrast rezolüsyon artar.
   d. İyot haritaları hem kalitatif hem de kantitatif analizde kullanılabilir.
   e. Sanal kontrastsız görüntüler gerçek kontrastsız görüntülere eşdeğer olup onların yerine geçebilir.

Cevaplar: 1d, 2b, 3b, 4c, 5e